T.C.

SAĞLIK BAKANLIĞI

İSTANBUL MEDENİYET ÜNİVERSİTESİ

GÖZTEPE EĞİTİM VE ARAŞTIRMA HASTANESİ

.

DEKSAMETAZON İMPLANTIN RETİNA VEN TIKANIKLIĞINA BAĞLI MAKULA ÖDEMİ OLGULARINDA MONOTERAPİ YA DA KOMBİNE TEDAVİDE ETKİNLİK VE GÜVENİRLİĞİ

YAZAR

Dr. Ayşe Yağmur Kanra

GÖZ HASTALIKLARI ANABİLİM DALI

İSTANBUL

Şubat, 2016

T.C.

SAĞLIK BAKANLIĞI

İSTANBUL MEDENİYET ÜNİVERSİTESİ

GÖZTEPE EĞİTİM VE ARAŞTIRMA HASTANESİ

.

DEKSAMETAZON İMPLANTIN RETİNA VEN TIKANIKLIĞINA BAĞLI MAKULA ÖDEMİ OLGULARINDA MONOTERAPİ YA DA KOMBİNE TEDAVİDE ETKİNLİK VE GÜVENİRLİĞİ

TEZ DANIŞMANI

Doç. Dr. Aylin Ardagil Akçakaya

YAZAR

Dr. Ayşe Yağmur Kanra

GÖZ HASTALIKLARI ANABİLİM DALI

İSTANBUL

Şubat, 2016

TEŞEKKÜR

Uzmanlık eğitimim süresi içinde yetişmemde büyük emeği olan, bilgi, fikir ve tecrübeleriyle bana ışık tutan değerli hocam Prof. Dr. Hüseyin Bayramlar'a,

Eğitimime büyük katkılar sağlayan, düşünce ve yardımlarını her daim yanımda hissettiğim değerli hocam ve tez danışmanım Doç. Dr. Aylin Ardagil AKÇAKAYA 'ya; aynı zamanda kliniğimizin değerli hocaları olan Doç. Dr. Sevil Arı Yaylalı'ya ve Doç. Dr. Remzi Karadağ'a,

Tez çalışmamda değerli yardımlarını esirgemeyen asistan arkadaşlarıma ve uzmanlarıma, beraber çalışmaktan mutluluk duyduğum kliniğimiz hemşire ve personellerine,

Hayatım boyunca maddi ve manevi desteklerini sürekli arkamda hissettiğim annem ve babama; her konuda yardımını esirgemeyen, tezimin hazırlanması aşamasında da büyük emekleri olan sevgili eşim Yusuf Cemal'e ve her yeni güne varlığı ile anlam ve neşe katan biricik oğlum Yakup Selim'e içtenlikle sevgi, saygı ve teşekkürlerimi sunarım.

Dr. Ayşe Yağmur Kanra

İstanbul,2016

ÖZET

DEKSAMETAZON İMPLANTIN RETİNA VEN TIKANIKLIĞINA BAĞLI MAKULA ÖDEMİ OLGULARINDA MONOTERAPİ YA DA KOMBİNE TEDAVİDE ETKİNLİK VE GÜVENİRLİĞİ

Amaç: Retina ven tıkanıklığına bağlı makula ödemi olgularında deksametazon (Dex) implantın monoterapi ya da kombine tedavi ile etkinliği, güvenirliği ve nihai görme keskinliğini etkileyen faktörlerin değerlendirilmesi

Gereç ve Yöntem: Nisan 2013-aralık 2015 tarihleri arasında en az 2 Dex implant yapılan veya 1 Dex implant yapılıp en az 12 ay takibi olan retina ven tıkanıklığına sekonder makula ödemi olan 23 hastanın dosyaları retrospektif olarak incelendi. Hastaların 4-8 hafta aralıkla yapılan kontrollerinde santral makula kalınlığı (SMK), en iyi düzeltilmiş görme keskinliği (EİDGK), OCT 'de izlenen morfolojik değişiklikler, göziçi basınç (GIB) yükselmesi, katarakt ve diğer advers olaylar değerlendirildi.

Bulgular: Çalışmaya alınan 23 gözün 15 tanesi RVDT; 8 tanesi ise SRVT'ye bağlı makula ödemine sahipti. Bu olguların ancak %26'sı yeni olguydu. (makula ödemi <3 ay). Ortalama takip süresi 17 aydı (min. 10, mak. 26). Hem ortalama EİDGK (p=0.001) hem ortalama SMK (p<0.0001) değerlerinde bu takip süresinin sonunda anlamlı bir şekilde gelişme izlendi. Ortalama EİDGK (logMAR) bazal 0,75±0,41'den 0,55±0,37'ye çıkarken ortalama SMK ise 535±212 µ'den 259±120 µ'ye düştü. Takip süresi sonunda %52 gözde ≥ 2 sıra görme artışı, %30 gözde ise ≥3 sıra görme artışı oldu. 8(%35) hastada tek ya da tekrarlayan implant uygulaması ile anlamlı GIB yükselmesi (≥25 mmHg) oldu (mak. 32). Bu hastaların tansiyonları topikal ilaçlarla kolaylıkla kontrol altına alındı.7 (%30) hasta genelde 2. Dex implant sonrası katarakt progresyonu olduğundan opere oldu. OCT de %82.5 hastanın subfoveal dış retinal katlarının kayıp ya da bozulmuş olduğu izlendi. Dex implant sonrası en geç 3 ay içinde subretinal, intraretinal sıvı ve makrokistlerin tamamının gerilediği izlendi.

Sonuç: Dex implant retina ven tıkanıklığına bağlı makula ödeminde oldukça etkili ve güvenli bir tedavidir. Fakat görme prognozunu tıkanıklığın tipi, başlangıç görme keskinliği ve dış retinal katların bütünlüğü etkiler.

Anahtar kelimeler: Retina ven tıkanıklığı, makula ödemi, deksametazon implant

ABSTRACT

EFFICACY AND SAFETY OF DEXAMETHASONE IMPLANT AS MONOTHERAPY OR IN COMBINATION THERAPY FOR MACULAR EDEMA IN RETINAL VEIN OCCLUSION

Purpose: To evaluate the efficacy and safety of dexamethasone(Dex) implant as monotherapy or in combination therapy for macular edema secondary to retinal vein occlusion and also factors that influence the final visual acuity

Methods: We conducted a retrospective chart review of 23 patients with a diagnosis of macular edema secondary to RVO who received at least 2 Dex implants or had follow-ups at least 12 months from April 2013 to December 2015. We assessed central macula thickness (CMT), best corrected visual acuity (BCVA), morphological changes on OCT, and intraocular pressure rise, cataract progression and other adverse events in a period of 4-8 weeks.

Results: Twenty three eyes were eligible for the study, 15 eyes with BRVO and 8 eyes with CRVO. 26% eyes were only new cases (macula edema <3 months). The mean follow-up(FU) duration was 17 months (min 10, max.26). Both mean BCVA($p=0.001$) and CMT ($p< 0.0001$) improved significantly at the end of the FU period. Preoperative mean BCVA (logMAR) was 0,75±0,41 and improved to 0,55±0,37; preoperative mean CMT was 535±212 µ and decreased to 259±120 µ and also the proportion of eyes demonstrating ≥3 line gain was 30% and ≥2 line gain was 52% at the end of the FU period. A significant increase in IOP (≥25 mmHg) was found in 8 (35%) patients after single or repeated treatments (max. 32 mmHg) and were well controlled with topical antiglaucoma therapy. A significant cataract progression was found in 7 (30%) patients after 2nd Dex implant and so surgery was required. 82.5 % of patients had interrupted or lost outer segment layer on OCT. All macrocysts, intraretinal and subretinal fluid regressed within 3 months after Dex implants.

Conclusion: DEX implant seems to be an effective and safe treatment in patients with macular edema secondary to RVO but visual outcomes are associated with the type of the occlusion, baseline visual acuıty and outer segment integrity.

Key words: Retinal vein occlusion, macular edema, dexamethasone implant

İÇİNDEKİLER

Şekil Listesi

Tablo Listesi

Kısaltmalar

1 GİRİŞ VE AMAÇ

2 GENEL BİLGİLER

2.1. MAKULA ÖDEMİ

2.1.1. Makula Anatomisi

2.1.2. Kan-Retina Bariyeri

2.1.3. Makula Ödeminin Fizyopatogenezi

2.2. RETİNA KAN AKIMI

2.3. RETİNAL VEN TIKANIKLIKLARI

2. 3.1. Epidemiyoloji

2.3.2. Patogenez

2.3.3. Retina Ven Tıkanıklıklarında Risk Faktörleri

2.3.3.1. Sistemik Nedenler

2.3.3.2. Lokal Risk Faktörleri

2.3.4. Retina Ven Tıkanıklığının Sınıflaması

2.3.5. Klinik Semptom ve Fundoskopik Bulguları

2.3.6. Tanı Yöntemleri

2.3.7. Retina Ven Tıkanıklığı Tedavisi

2.3.7.1. Risk Faktörlerinin Yönetilmesi

2.3.7.2. Antikoagulasyon

2.3.7.3. Hemodilüsyon ve Fibrinolizis

2.3.7.4. Lazer Fotokoagulasyonu

2.3.7.5. Göziçi steroid uygulaması
2.3.7.6. Anti-VEGF Tedavisi

2.3.7.7. Lazer ile koryoretinal venöz anastomoz oluşturulması
2.3.7.8. Cerrahi Tedavi

3 GEREÇ VE YÖNTEM

4 BULGULAR
5 TARTIŞMA
6 SONUÇ

Kaynaklar

Etik Kurul Onay Formu

TABLO LİSTESİ

Tablo 1: Retina ven tıkanıklığı ile ilgili hastalıklar ve risk faktörleri

Tablo 2: İskemik santral ven tıkanıklığı tanısında bulguların önemi

Tablo 3: Retina ven dal tıkanıklığına bağlı makula ödeminde randomize klinik çalışmaların görme keskinliği sonuçlarının özeti

Tablo 4: Çalışma Grubunun Enjeksiyon Öncesi Özellikleri

Tablo 5: Tekrarlayan deksametazon implant uygulamaları sonrası en iyi düzeltilmiş görme keskinliği ve santral makula kalınlığı değişimleri

ŞEKİL LİSTESİ

Şekil 1. Anatomik makula ve histolojisi

Şekil 2. Üst temporalde arter ven çaprazlaşma bölgesindeki tıkanıklığın fundoskopik ve anjiografik görüntüleri

Şekil 3.Alt temporal retinal ven dal tıkanıklığı

Şekil 4. Hafif ve şiddetli kanama ile giden iki farklı santral retinal ven tıkanıklığı olguları

Şekil 5.Farklı olguların anjiografik görüntüleri

Şekil 6. Deksametazon implantın sağda gösterilen aplikatörü ile pars planadan intravitreal uygulanması

Şekil 7. Bir olgumuz aracılığıyla Deksametazon implantın fundoskopik görüntüsü

Şekil 8. Yapılan ek tedavilerin dağılımı

Şekil 9. Retinal ven dal ve kök tıkanıklıklarının takip süresi boyunca en iyi düzeltilmiş görme keskinliği değişimi

Şekil 10. Dış retina katlarının durumu ile son vizitteki en iyi düzeltilmiş görme keskinliği arasındaki ilişki

Şekil 11. Bir SRVT olgusunda görülen seröz makula dekolmanının Dex implant enjeksiyonu sonrası makula ödemiyle birlikte gerilemesi

KISALTMALAR

RVT: Retina ven tıkanıklığı

RVDT: Retina ven dal tıkanıklığı

SRVT: Merkezi retinal ven tıkanıklığı

IL-6: Interlökin 6

VEGF: Vascular endothelial growth factor

Anti-VEGF: Vascular endothelial growth factor inhibitörü

Dex: Deksametazon

GENEVA: Global Evaluation of Implantable Dexamethasone in Retinal Vein Occlusion with Macular Edema

SCORE: Standart Care vs. Corticosteroid for Retinal Vein Occlusion

BRAVO: The Ranibizumab for the Treatment of Macular Edema following branch retinal vein occlusion

CRUISE: The Ranibizumab for the Treatment of Macular Edema after Central Retinal Vein Occlusion

BVOS: The Branch Vein Occlusion Study Group

CVOS: Central Vein Occlusion Study Group

VIBRANT: Intravitreal aflibercept for macular edema following branch retinal vein occlusion

ETDRS: Early Treatment Diabetic Retinopathy Study

FDA: Food and Drug Administration

PDT: Fotodinamik Tedavi

FAZ: Foveolar avasküler zon

OCT: Optik Koherans Tomografisi

TA: Triamsinolon Asetonid

IVTA: İntravitreal Triamsinolon Asetonid

YBMD: Yaşa bağlı makula dejeneresansı

PDR: Proliferatif diabetik retinopati

EİDGK: En iyi düzeltilmiş görme keskinliği

SMK: Santral makula kalınlığı

ERM: Epiretinal Membran

GIB: Göz içi basıncı

FFA: Fundus floresein anjiografi

ELM: Eksternal limitan membran

IS/OS : photoreceptor inner segment/outer segment junction

ort: Ortalama

SS: Standart sapma

min: Minimum

mak: Maksimum

SMD: Seröz makula dekolmanı

1.GİRİŞ VE AMAÇ

Retina ven tıkanıklığı(RVT) retinanın vasküler hastalıklarına bağlı görme kaybında ikinci en sık nedendir [1]. Maküla ödemi ise hem iskemik hem noniskemik RVT'ye bağlı görülen en sık komplikasyondur [2,3].

RVT'ye bağlı maküla ödeminin patogenezi multifaktöryeldir ve hala tam olarak anlaşılamamıştır. Fakat inflamatuar sitokinlerin oldukça önemli bir rolü olduğu bilinmektedir. Birçok çalışma RVT olan gözlerde IL-6, prostaglandinler ve VEGF düzeylerinin yükseldiğini göstermiştir [4-6]. Artan bu sitokinler aracılığıyla vazodilatasyon, damar geçirgenliğinde artış ve endotelyal sıkı bağlantılardaki regülasyon bozukluğuna sekonder iç retina-kan bariyerinin bozulması söz konusu olur.

Yakın zamana kadar RVDT'ye bağlı makula ödeminde standart tedavi grid lazer fotokoagülasyonken SRVT'ye bağlı makula ödeminde ise gözlem; neovaskülarizasyon geliştiğinde ise scatter lazer uygulaması idi[2,3,7]. Fakat son dekatta retina görüntüleme yöntemlerinde ve ilaç sektöründeki ilerlemeler sayesinde standart tedavi modaliteleri radikal olarak değişti.

Steroidler oldukça potent antienflamatuar ilaçlardır ve makula ödemine sebep olan birçok sitokini ve yolakları inhibe etmektedirler. Bu bilgiyle farmakoterapide kullanılmaya başlanan intravitreal triamsinolonun SRVT'ye bağlı makula ödemi olgularında görme prognozunu iyileştirmesiyle, gözlem kabul edilebilir bir seçenek olmaktan çıkmıştır. RVDT'ye bağlı olgularda ise triamsinolon lazer tedavisine hemen hemen eşit etkinlikte bulunmuştur[8,9]. Günümüzde triamsinolonun açtığı bu çığır sayesinde RVT'ye bağlı makula ödeminde farmakolojik tedaviler olan ranibizumab ya da bevacizumab gibi VEGF inhibitörleri ve steroidler özellikle de deksametazon oldukça yaygın kullanılmaktadır. Bevacizumab RVT'ye bağlı makula ödeminde off-label olarak kullanılmasına rağmen deksametazon implant (Ozurdex, Allergan) ve ranibizumab(Lucentis, Novartis) onaylı ilaçlardır. Deksametazon(Dex) implantın 1267 hastayı içeren Faz III çalışması olan GENEVA'da; sham uygulamalara karşı görme keskinliğini artırmada ve görme kaybını azaltmada oldukça etkili ve güvenilir olduğu bulunmuştur[10]. Bir çok çalışma bu veriyi desteklese de hala Dex implantın uzun dönem sonuçlarına ilişkin az miktarda çalışma bulunmaktadır.

Biz de bu bilgiler ışığında RVT'ye bağlı makula ödeminde Dex implantın tekrarlayan enjeksiyonlarda etkinliğini ve güvenirliğini; aynı zamanda nihai görme keskinliğine etki eden faktörleri gerçek hayat dinamikleri ile inceledik.

2.GENEL BİLGİLER

2.1. MAKULA ÖDEMİ

2.1.1. Makula Anatomisi

Anatomistler tarafından makula lutea veya sarı nokta olarak tanımlanan alan 5-6 mm çapında,temporal damar yayları arasında dikey olarak yerleşmiştir. Oksijenlenmiş karotenoidler, özellikle lutein ve zeaksantin merkezi makula içinde birikir ve sarı rengi oluştururlar. Bu karotenoidlerin antioksidan yetenekleri vardır ve muhtemelen ışığa bağlı hasarı azaltmak üzere mavi dalga boyundaki ışığı süzerler ve anjiografideki makula hipofloresansının sebeplerinden birisidir.

Makulanın merkezi 1.5 mmlik kısmında fovea (veya fovea santralis) bulunur. Anatomi ve fotoreseptör içeriğiyle renk görme ve yüksek görme keskinliği sağlamasına yönelik özellik kazanmıştır. Optik diskin horizontal düzleminin merkezine yaklaşık olarak 4 mm temporal, 0.8 mm aşağısına yerleşiktir. Foveanın içinde retinal damarların bulunmadığı 250-600 µm genişliğindeki alan foveal damarsız bölge (foveal avasküler zon/FAZ) olarak bilinir. FAZ'ın geometrik merkezi, makulanın merkezi yani fiksasyon noktası olarak alınabilir, bu nokta floresein anjiografide işaret noktası olarak önemlidir. Foveanın 0.35 mm santral kısmına foveola (foveal pit) denir. Foveola retinal kapiller damarlardan yoksun bölgede yerleşiktir ve merkezinde –konların yüksek yoğunluktaki hücre gövdelerinin bulunduğu- küçük çukura umbo adı verilir. Foveolada rodlar bulunmaz ve konlar öyle farklılaşmışlardır ki, görünüm olarak rodlara benzerler. Konların dış bölümleri uzundur ve RPE hücrelerinin ucuna uzanırlar. Her hücre görsel uyarıyı maksimum şekilde iletmek üzere tek bir bipolar hücre ve muhtemelen tek bir ganglion hücre ile birleşir. Foveanın etrafını saran 0.5 mm genişlikte dairesel bölge; ganglion hücrelerinin, intranükleer tabakanın ve Henlenin dış pleksiform tabakasının en kalın bölgesidir. Buraya parafoveal bölge denir. Bu alan perifoveal alan adı verilen 1.5 mmlik bi yuvarlak alan ile çevrildir. Perifoveal bölgede, 5-7 kat olan ganglion hücre tabakası-perifer retinada görülene benzer- tek nükleuslu tabakaya dönüşür.[11,12]

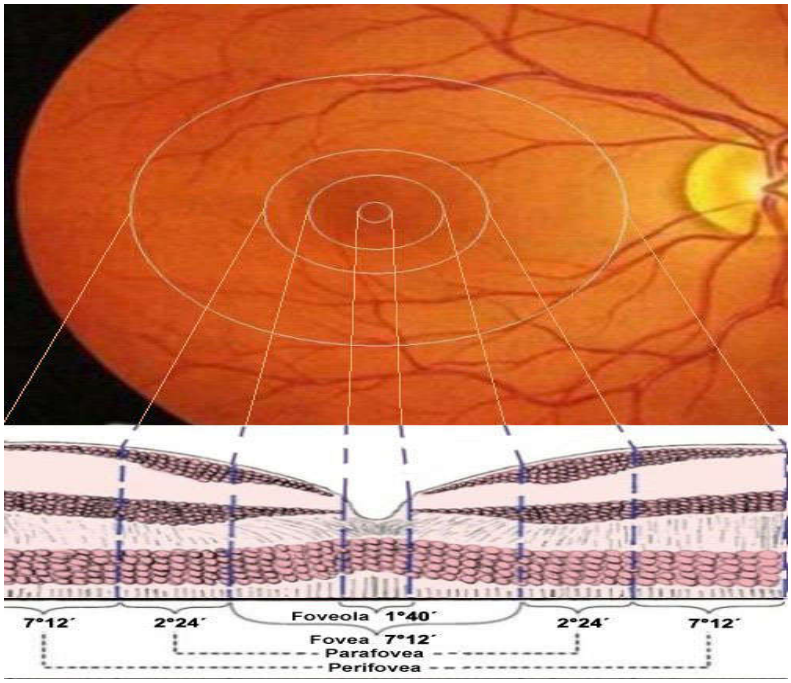

Şekil 1. Anatomik makula ve histolojisi

2.1.2. Kan-Retina Bariyeri

1. Dış Kan-Retina Bariyeri: Retina pigment epiteli (RPE) hücreleri arasındaki sıkı bağlantı kompleksinden (zonula occludens ve zonula adherens) oluşmaktadır.

2. İç Kan-Retina Bariyeri: Retina damar endotel hücreleri arasındaki sıkı bağlantılardan oluşmaktadır. Bu bariyerler, retinanın işlevlerini sürdürebileceği ortamın devamlılığını sağlamaktadırlar.

2.1.3. Makula Ödeminin Fizyopatogenezi

Pek çok patolojik olayda makulanın ödemlenmesi tesadüf değildir. Retina arterleri sinir lifi katmanına yani retinanın en iç katmanlarına daha yakın bulunur. Arterlerden pasif diffüzyon ile doku içine fizyolojik sıvı aktarımı meydana gelir. Sıvının dokudan uzaklaştırılması ise venüller ve retina pigment epiteli aracılığı ile olur ancak venüller, arterlere göre daha derin yerleşimlidir. Maküla bölgesinde, gangliyon hücre katmanı kaybolur ve maküla incelir. Santralde sadece kon hücreleri vardır. Bu nedenle bu bölgede, avasküler zone olarak tanımlanan bölgenin kıyısında arterler vardır ve fakat venüller daha uzakta sona ererler. Çünkü venüllerin daha çok yeraldığı nispeten daha derin gangliyon hücre tabakası burada yoktur. Dolayısıyla burada arterlerden pasif diffüzyonla doku içine çıkan sıvı, nerdeyse tümüyle retina pigment epiteli tarafından uzaklaştırılmaya çalışılır.[13]

Retina dokusunda, pasif difüzyonun ulaşım mesafesi yani beslenme mesafesi 45 mikron civarındadır. İki kapiller arası mesafe 90 mikron dolayında olmalıdır. Oysa, maküla alanında yer yer 60-100 mikronluk mesafeler mevzubahis olur ki, iki kapiller arasında böyle mesafeler olması, oksijenlenmenin son derece hassas dengelerde devamını gerektirmektedir. Bu nedenle en küçük bir denge bozulması, hipoksiyi ortaya çıkarabilmekte ve maküla bölgesi ve çevresinde, özellikle de iç nükleer katmandan VEGF üretimi başta olmak üzere iskemiye bağlı inflamatuar mediatör üretimi başlamaktadır.

Son yıllarda, bu süreçte yeralan inflamatuar mediatörlerin rolüne özellikle dikkat çekilmektedir. Gerçekten de vasküler disfonksiyon ve sıvı birikiminden önce bu mediatörlerin iskemiye yanıt olarak ortaya çıktığı düşünülmektedir. Bunlar arasında IL-6 (İnterleukin-6) gibi damar permeabilitesini indirekt etkileyen proinflamatuar sitokinlerin de etkisi olduğu düşünülmektedir. Böylece hücresel hipoksi ile inflamatuar mediatörler üretimi arasında etkili bir kısır döngü oluşmakta, bu kısır döngüden damar endoteli etkilenerek sıvı sızıntısı giderek artmaktadır.[14]

Normal fizyolojik koşullarda ekstraselüler boşluk, retinanın toplam hacminin ancak az bir kısmını oluşturmaktadır. Elektrolit ve daha büyük moleküllerin aktif olarak retina pigment epitelinden kana verilmesi ile bu denge sağlanır. Farklı sebeplerden İç ya da dış kan retina bariyerinin bozulmasıyla, plazma bileşiminin büyükçe bölümünün, özellikle proteinlerin geçişi artarak ekstrasellüler hacimde genişlemeye yol açabilir. Yapılan çalışmalar göstermiştir ki, eozinofilik yapıda bir sıvı iç nükleer ve dış pleksiform katlarda toplanır. Bu sıvı, foveayı çevreleyen kistler ya da foveaya yerleşen tek kist şeklindedirler. Kronik dönemde daha iç katlara ilerleyerek lameller ya da tam kat maküla deliğiyle sonuçlanabilir. Daha sonraki çalışmalar, kan-retina bariyerinin bozulması sonucu artan ekstrasellüler sıvı hacminin, kistoid maküla ödemine neden olduğu görüşünü desteklemiştir.[15,16]

2.2. RETİNA KAN AKIMI

Göz ve orbita yapılarının beslenmesi internal karotis arterin dalı olan oftalmik arterden olur. Oftalmik arter optik kanaldan optik sinirin dışında ve altında olarak orbitaya girer. Santral retina arteri oftalmik arterin birinci dalıdır. Göz küresinin 12-20 mm arkasında optik sinire girer. Lamina kribrozadan geçip bulbusa girerken internal elastik laminasını kaybeder, medial müsküler katının bütünlüğü bozulur ve üst ve alt dallara ayrılır. Böylece santral retina arterinin büyük dalları arteriol özelliği taşımaktadır. Bu iki ana dal nazal ve temporal dallara ayrılır. Nazal dallar doğrudan ora serrataya doğru yönlenirken, temporal dallar fovea santralis etrafında ark oluşturup ora serrataya yönelir. Retina arteriyolleri arasında anastomoz yoktur. Damar çeperi saydamdır, oftalmoskopla görülen yapı kan sütunudur. Retinanın 1/3 dış tabakası koriokapillaristen, 2/3 iç tabakası ise santral retina arterinden beslenir. Retinanın venleri esas olarak arterlerin dağılımını izler ve az miktarda bağ dokusu ile desteklenen bir endotel katından oluşur. Arterleri çaprazladığı bölgede arterle aynı kılıf içindedir. Çapraz yerlerinde arter vitreus tarafındadır. Santral retina veni retinanın 2/3 iç tabakasının kanını toplar ve lamina kribrozadan gözü terk eder. Santral retina arterinin dışında seyrederek oftalmik venlere dökülür. Oftalmik venler de kavernöz sinüse dökülerek retinanın venöz kanını taşır. Retina arteriolleri ve venleri arasında anastomoz bulunmaz. Bu nedenle retina damar tıkanıklıkları ciddi seyreder.[17]

2.3. RETİNAL VEN TIKANIKLIKLARI

Ciddi görme kaybına yol açan retina damar hastalıkları içerisinde ven tıkanıklığı diabetik retinopatiden sonra ikinci sırada yer almaktadır. İlk kez Leber tarafından 1877 yılında “Hemorajik Retinitis” şeklinde tanımlanmıştır.

2.3.1. Epidemiyoloji

Populasyon bazlı çalışmalarda retinal ven tıkanıklıklarının sıklığı 1000’de 2-8 olarak saptanmıştır ve yaşla birlikte artar [18,19]. RVT 9 aylıktan 90 yaş üzerine kadar gerçekleşebilir fakat ortalama yaş 60-70 yaş arasıdır. Erkekler ve kadınları benzer şekilde etkiler fakat 50 yaş altında özellikle SRVT erkeklerde daha fazla görülme eğilimindedir.[20,21]

2.3.2. Patogenez

Hastalığın oluşumu ile ilgili patogenez tam olarak anlaşılamamış olup, genellikle basıya bağlı fiziksel blokaj gibi lokal ve kan akımının obstrüksiyonuna neden olan hemodinamik faktörler gibi sistemik nedenlere bağlı trombüs sonucu olduğu düşünülmüştür.[22] Arteriyovenöz çaprazlaşma bölgesinde kalınlaşmış arterin ven üzerine basısı ve tromboz oluşumu sayesinde ven tıkanıklığının oluştuğu öne sürülmektedir.

Retinada ve lamina kribrozanın arkasında arterler ve venler ortak adventisya kılıfı paylaşırlar. Ven dal tıkanıklığı olgularının % 53-99’unda bu bölgelerde venler yön değiştirerek arterlerin altından geçer ve bunun sonucunda ven lümeni fokal olarak daralır.[23] Böylece adventisyal kılıfın kontraksiyonu ve sertleşen arterin retina venine bası yapması, ayrıca retina arteri ve veninin anatomik ilişkisi nedeniyle aterosklerotik retina arteri kan akımında türbülansa yol açarak endotel hasarına neden olur ve bu da pıhtı oluşumuna zemin hazırlar.[24]

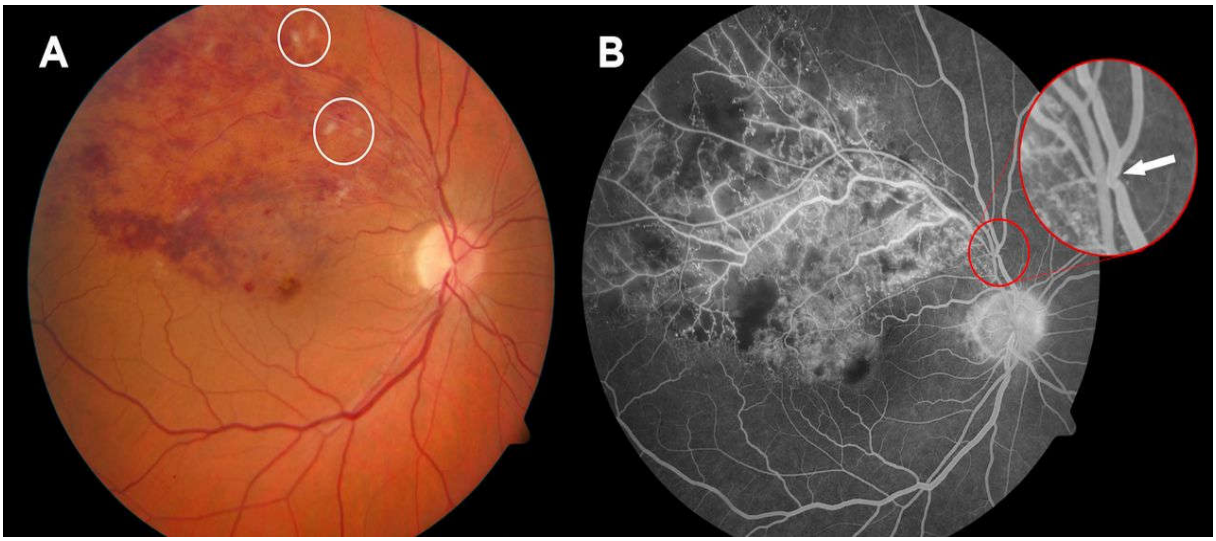

Şekil 2. Üst temporalde arter ven çaprazlaşma bölgesindeki tıkanıklığın fundoskopik ve anjiografik görüntüleri

Santral retinal ven tıkanıklığında (SRVT) pıhtı lamina kribrosa seviyesinde olup burada santral retina arteri ve veni oldukça yakın ilişkidedir. Retina ven dal tıkanıklığında ise pıhtı arter-ven çaprazlaşma yerindedir.[25] Green ve arkadaşları, SRVT sonrası enükleasyon yapılan 29 gözde yaptıkları çalışmada lamina kribrosa bölgesinde vendeki trombüsü göstermişlerdir.[26] Frangieh ve arkadaşları ise RVDT olan olgularda yaptıkları histopatolojik incelemelerde, dal tıkanıklıklarının genellikle arter-ven çaprazlaşma bölgesinde oluştuğunu ve primer nedenin kapiller ve arteriyel değişikliğe bağlı olarak venöz sistemde trombüs gelişimi olduğunu savunmuşlardır.[27]

Ven dal tıkanıklıklarının % 98'i temporal kadranda, bunların % 63'ü ise arteriovenöz çaprazlaşmaların sık görüldüğü üst temporal kadranda oluşur. Bütün ven dal tıkanıklıklarının yaklaşık % 17'si makulayı drene eden küçük damarların tıkanıkları ile oluşur. Olguların % 5 - 10'unda diğer gözde ven tıkanıklığı gelişir.[28,29]

2.3.3. Retina Ven Tıkanıklıklarında Risk Faktörleri

2.3.3.1. Sistemik Nedenler

Hipertansiyon: Yüksek kan basıncı gözün perfüzyon basıncını arttırır ve göze gelen kan akımı artar. Artmış kan akımı otoregülasyonla düzenlenir ve vazokonstrüksiyonla arterin damar lümeni daralır. Bu oluşan vazokonstrüksiyon atakları arter duvarında fibrinoid nekroz ve skleroza yol açarak damarın sertleşip kalınlaşmasına neden olur. Böylece arterin vene basısı sonucu ven tkıanıklığı oluşur.[30]

Hiperlipidemi ve Ateroskleroz : Retina arteri ve venindeki sklerotik değisikliklere bağlı lümen daralması ve endotel proliferasyonuna bağlı kan akımında meydana gelen değişiklikler pıhtı gelişiminde önemli rol oynar. Yaştan bağımsız olguların %35'inde hiperlipidemi mevcuttur. (total kolesterol ≥ 6.5 mmol/l)

Tablo 1.Retina ven tıkanıklığıyla ilgili hastalıklar ve risk faktörleri

Kardiyovasküler	Aterosklerotik kalp hastalığı Hipertansiyon Diabetes mellitus Hiperlipidemi Obesite Sigara Karotisin tıkayıcı hastalığı (İskemik SRVT)
Reolojik anomaliler	Artmış hematokrit Artmış plazma viskositesi Artmış eritrosit agregasyonu Azalmış eritrosit deformabilitesi
Trombofili	Hiperhomosisteinemi Antifosfolipid sendromu FV Leiden mutasyonu / APC rezistansı Azalmış plazminojen aktivatör inhibitörü Oral kontraseptifler, gebelik
Lokal Risk Faktörleri	Glokom Hipermetropi ve kısa aksiyal uzunluk (özellikle RVDT'da) Travma Retinal vaskülit Santral arter oklüzyonu Drusen, papilödem Arteriyovenöz malformasyon
Hiperviskosite sendromları	Polisitemi Makroglobulinemi Myelom Lösemi

Diabetes Mellitus: Diabetes mellitusta anormal eritrosit agregasyonu, trombosit yapışması ve agregasyonunda artış meydana gelir. Aynı zamanda hiperglisemiye bağlı salınımı artan büyüme hormonu fibrinojen ve alfa 2 makroglobulin gibi serum proteinleri hiperviskoziteye neden olur. Diabette görülen bazal membran ve endotel hasarı da kan akımında değişikliklere yol açar.[31] Bu hastalıklar 50 yaş altı olgularında pek de önemli gözükmemekte. 1/3'nin hipertansiyonu varken %3-9 oranında da diabetleri olabilmektedir.[32]

Hematolojik Nedenler: Dolaşımda kanın akışkanlığını sürdürmesi ve damar bütünlüğü bozulduğunda dışarı akışın engellenmesi hemostaz dengesinin düzenli çalışmasına bağlıdır. Bu denge pıhtılaşma ve pıhtılaşmayı önleyici sistemin uyumlu bir şekilde çalışması ile sağlanır. Bu dengenin bozulduğu kazanılmış hiperkoagülabilite durumları (hiperhomosisteinemi, lupus antikoagülan ve antifosfolipit antikorları ve disfibrinojenemi) ve kalıtımsal hiperkoagülabilite

durumları (aktive protein C rezistansı, protein C ve S eksikliği, protrombin gen mutasyonu ve faktör 12 eksikliği) RVT gelişiminde önemli rol oynar.[33] Eritrositlerde şekil değisiklikleri (orak hücreli anemi, sferositoz) gibi reolojik anomalilerin ve miyeloproliferatif hastalıklara bağlı polistemi ve anormal plazma proteinleri (örn. Miyeloma, Walderstörn makroglobulinemi) gibi hiperviskoziteye sebep olan faktörlerin de RVT gelişimini kolaylaştırdığı bilinmektedir.

Oral Kontraseptif Kullanımı ve gebelik: Genç bayanlarda en önemli sebeplerden birisidir. Damar duvarında intima proliferasyonuna ve pıhtılaşma sisteminde anormalliklere yol açarak pıhtı oluşumunu tetikler. Hamilelikte artan östrojen nedeniyle meydana gelen ven genişlemesine bağlı kan akımı bozukluğu pıhtı oluşma riskini arttırmaktadır.[34] Ayrıca preeklamptik hamilelerde hipertansiyona bağlı olarak retina arterlerinde kalıcı sklerotik değişiklikler oluşur.[35]

Aynı zamanda paranazal sinüzit, kavernöz sinüs trombozu, fasiyal erizipel, oftalmik herpes zosterin ven kök tıkanıklığı ile ilişkisi olduğu önceki çalışmalarda belirtilmiştir.[36] Retrobulber inflamasyon, optik nörit, orbita selüliti gibi çevre dokularda oluşan inflamasyon santral retina veninde de inflamasyona yol açarak SRVT'ye neden olabilir. Aynı zamanda genç yaştaki RVT olgularında sarkoidoz, sifiliz tüberküloz ve Behçet'e bağlı periflebit tespit edilmiştir. Bu durum RVT'de özellikle dal tıkanıklığında inflamatuar nedenlerin etyolojide rol oynayabileceğine işaret etmektedir. Malignensi, büyük cerrahi travmalar, doğum, kalp krizi, lokal hipoksi ve diüretik kullanımı da vende staza ve viskozite artışına yol açabilir.[37] Bu olumsuz faktörlerin yanı sıra yüksek yoğunluklu lipoprotein (HDL) seviyelerinin yüksek olması, ılımlı alkol tüketimi ve fiziksel aktivite RVT riskini azaltan faktörlerdir.

2.3.3.2. Lokal Risk Faktörleri

Primer Açık Açılı Glokom: Glokomda göz içi basıncının yükselmesi sonucu retina veninde staz ve kan akımında yavaşlama meydana gelir. Böylece Virchow triadının ilk koşulu ortaya çıkmış olur. [38] SRVT bulguları ile başvuran hastaların etkilenen gözlerinde veya bilateral göziçi basıncı artışı veya belirgin açık açılı glokom görülmesi sık rastlanan bir bulgudur.

Hipermetropi - Aksiyal Uzunluk: Hipermetropide gözün aksiyal uzunluğu normalden kısa olduğu için sklera kanalı ve lamina kribrosa aralıkları daha dardır. Bu darlığa ilaveten komşu arterde sklerotik değişiklikler de mevcutsa ven akımının olumsuz yönde etkilenebileceği düşünülmektedir. Brown ve ark.'nın çalışmasında SRVT'si olan gözlerde aksiyel uzunluk kontrol grubuna göre daha kısa bulunmuştur.[39] Hipermetropi olmadan gözün aksiyal uzunluğunun kısa olduğu durumlarda da aynı durum geçerlidir. Talu ve ark. çalışmalarında, aksiyal uzunluğun RVDT için bir risk faktörü olabileceğini ifade etmişlerdir.[40]

2.3.4. Retina Ven Tıkanıklığının Sınıflaması

RVT daha çok tıkanıklığın seviyesine göre belirlenen santral retinal ven, dal ve hemisfer ven tıkanıklığı olmak üzere üçe ayrılır:

A-Santral Retinal Ven Tıkanıklığı klinik olarak üç gruba ayrılır:

1- İskemik olmayan SRVT (venöz staz retinopati – perfüze tip)
2- İskemik SRVT (perfüze olmayan tip)
3- Papilloflebit

Olguların %75'i iskemik olmayan tiptir. İskemik tipi belirlemede ise sadece biomikroskobi yeterli olmamaktadır. Bulguları doğru okumak ve belirli aralıklarla yapılan floresein anjiografi yardımcıdır. Yaygın, yoğun ve derin kanamalar, şiddetli optik disk ödemi, çok sayıda yumuşak eksüda, venlerde belirgin dilatasyon ve tortuosite artışı ve fazla miktarda makula ödemi zayıf iskemi belirteçleri olarak kullanılabilmekle birlikte tablo 2'de iskemik hastalık için önem sırasına göre bulgular sıralanmıştır.[41] Papilloflebit(optik sinir vasküliti) ise genelikle 50 yaş altında sağlıklı bireyleri etkileyen nadir bir durumdur. Lamina kribroza seviyesinde yaşlı bireylerde görülen venöz trombozdan çok optik disk ödemine bağlı olarak oluşan sekonder venöz konjesyona bağlıdır.

Muayene yöntemi	Bulgu	Önem
Slit lamp	İris neovaskülarizasyonu Açı neovaskülarizasyonu	+++ +++
Görme keskinliği	≤0.1 (20/200)	++
Relatif afferent pupil defekti	Etkilenmeyen gözle belirgin fark (≥1.2 log ünite)	++
Floressein anjiografi	Kapiller oklüzyon ≥10 disk alanı Maksimal venöz doluş süresi ≥20 sn	++
Perimetri	Periferal daralma	++
Elektroretinogram	Azalmış b dalgası b/a amplitüdünde düşme	++
Fundoskopi	Yaygın, yoğun retinal kanamalar	+

Tablo 2. İskemik santral ven tıkanıklığı tanısında bulguların önemi

B- Retina Ven Dal Tıkanıklığı: RVDT tıkanıklık yerine ve perfüzyon durumuna göre sınıflandırılabilir:

Tıkanıklık yerine göre;

1- Periferik RVDT
2- Makula ven dal tıkanıklığı

Perfüzyon durumuna göre;

1- İskemik tip
2- İskemik olmayan tip

İskemik tip RVDT"nın % 20-30'unu oluşturur. Floresein anjiografide 5 disk çapından daha geniş perfüze olmayan alanın bulunması iskemik tip olarak kabul edilir.

C- Hemisfer ven dal tıkanıklığı: Gözlerin % 20'sinde santral retina veni lamina kribrosa posteriorunda birleşmeden evvel optik sinire superior ve inferior olmak üzere iki ayrı dal halinde girer. Bu gözlerde dallardan biri optik sinir içinde tıkanırsa hemisfer ven dal tıkanıklığı ortaya çıkar. Bu tıkanıklığın gelişme şekli SRVT'ye, klinik seyiri ise RVDT'ye benzer.[17]

Şekil 3.Alt temporal retinal ven dal tıkanıklığı

2.3.5. Klinik Semptom ve Fundoskopik Bulgular

Tipik hasta şikayeti sabahları olan görmede bulanmadır. Bu bulanıklık başta azalır hatta bir dahaki sabah tekrar ortaya çıkana kadar tamamen kaybolabilir. Görme birkaç günden sonra gün içinde düzelmeden azalmaya başlar günler içinde belirginleşen ağrısız görme kaybından şikayet ederler. Bu durum ani görme kaybıyla giden arter tıkanmasından farklıdır. Diğer semptomlar uçuşmalar, siyah noktalar ya da az oranda metamorfopsidir. Makulanın tutulduğu durumlarda ani görme azalması ve relatif görme alanı defektleri izlenebilir. RVT'de tıkanan venin drenaj bölgesi olan retinada yüzeyel yerleşimli mum alevi şeklindeki kanamalar karakteristiktir. Tıkalı bölgede venler, kıvrımlı ve genişlemiştir. İskemik tipte kanamalar daha şiddetlidir ve pamuk yığını eksudalar sıklıkla ve çok sayıda görülebilir. Kanamaların foveada olması erken görme kaybına neden olabilir. Pamuk yığını eksudaların ise iskemi ile ilişkili olduğu düşünülmektedir.[42] Akut fazda görülen bulgular 6-12 aylık iyileşme dönemi boyunca yavaş yavaş kaybolur.

Ven dal tıkanıklığının kronik fazında intraretinal hemorajiler absorbe olduktan sonra etkilenen retina bölgesinde segmental dağılım gösteren mikrovasküler anomaliler ve kollateraller oluşmaya başlar. Dolayısıyla kollateraller RVDT'de kronik dönemin tipik bulgularıdır. Kronik dönemdeki yeni damarlanmalar retina yüzeyi ve vitreusta kanamalara neden olabilir. Retinal ven tıkanıklığın proksimalinde sklerotik ve fibrotik hale gelebilir. Kollateral damarlar genellikle horizontal rafeyi çaprazlar. Etkilenen alanı besleyen retina arteri daralabilir ve kılıflanabilir. Mikroanevrizmalar, retina içi küçük damar anomalileri, damarlarda incelme, kılıflanma, sert eksudalar ve kistoid makula ödemi kronik dönemde görülen diğer bulgulardır. Olguların yaklaşık % 20'sinde kapiller perfüzyona sekonder arteryel, venöz veya kapiller makroanevrizmalar gelişebilmektedir [43]. Eğer diyabet gibi diğer iskemik olaylar eşlik etmiyorsa RVDT olan olgularda ön segment neovaskülarizasyonu nadiren gelişir.

Geç gelmiş bir SRVT olgusunda kanamalar belirginliğini kaybeder ve kaybolmaya başlar. Damarların dilatasyonu azalır ve cidarlarındaki saydamlık kaybolarak beyazlaşma başlar. Optik disk üzerinde oluşan silyoretinal kollateraller tipiktir ve neovasküler kabarıklıkla karıştırılmamalıdır. Maküler ödeminin zaman içindeki artışını aylar ya da yıllar içinde azalma izler; kuru ve pigmente bir skar bırakabilir. Arteryal akımın venöz akıma paralel azalmaması durumunda sert eksüdaların eşlik ettiği seröz makula dekolmanları gelişebilir. İlk belirti irisin neovasküler hastalığı da olabilir. Tedavi edilmemiş bir rubeozis iridis sekonder açı kapanmasına ve hifema ile karşımıza gelebilir. Retinanın diğer iskemik hastalıklarından farklı olarak retinal neovaskülarizasyon pek görülmemektedir.[41]

RVT'de tanı öykü ve klinik muayene ile konulabilir. Floresein anjiografi ile retinanın perfüzyon durumu ve optik koherens tomografi (OKT) ile retina kalınlığı, makula ödemi, epiretinal membran ve seröz makula dekolmanı değerlendirilebilir.

Şekil 4. Hafif ve şiddetli kanama ile giden iki farklı santral retinal ven tıkanıklığı olguları

2.3.6. Tanı Yöntemleri

Floresein Anjiografi: Hastalığın tanısı, tıkanıklık derecesinin tespiti ve takipte kullanılan en etkili yöntemdir. Akut evrede kanamalar floreseini engelledikleri için görüntüyü bozabilir. Ancak en sık rastlanan bulgular hemoraji alanında dolum defekti, etkilenen damarda venöz dolumda gecikmedir. Hemoraji ve kapiller perfüzyon yokluğu nedeniyle hipoflöresans yaygın bulgulardır; özellikle iskemik tipte yaygın kanamaya ve perfüzyona kapalı alanlara bağlı belirgin hipofloresans gözlenir. Kanamalar gerileyince iskeminin derecesi daha iyi saptanır hale gelir. Makula ödemi kistoid boşluklar veya yaygın kaçak nedeniyle diffüz olabilir. Özellikle ven duvarları olmak üzere retina damarları tıkanıklık bölgesinde floresein ile boyanabilir. SRVT'de dilate optik sinir başı kapillerleri ve optik diskten sızıntı görülebilir. Retina ve optik diskte yeni damarlanmalara bağlı sızıntı ortaya çıkabilir. Geç dönemde kollateral damarlar, mikroanevrizmalar, persistan makula ödemi ve pigmenter değişiklikleri saptamak mümkündür[17]. Kollateral damarlar neovasküler damarların aksine floresein sızdırmaz.

Optikal Koherens Tomografi: Fovea santralinden geçen vertikal OCT kesitinde ödemli ve normal retina arasında horizontal demarkasyon hattının izlenmesi ven dal tıkanıklığı için patognomoniktir.[44] OCT başlangıç maküla ödeminin miktarının bilinmesi, tedavide girişim

gerekliğinin tespiti, ve yapılan tedaviye cevabın değerlendirilmesi için kullanıldığı gibi RVT'nin kronik evrelerinde de ara yüzey problemlerini ve subretinal fibrozis ya da dış retina tabakaları ile ilgili problemlerde görme prognozunu ve tedavi modalitelerini de etkileyebilir
.
Aynı zamanda perimetri, relatif afferent pupilla defekti, ERG gibi testler ve özellikle etyolojiyi ve hastanın genel sağlık durumunu ortaya koymak için laboratuar testleri kullanılabilir.

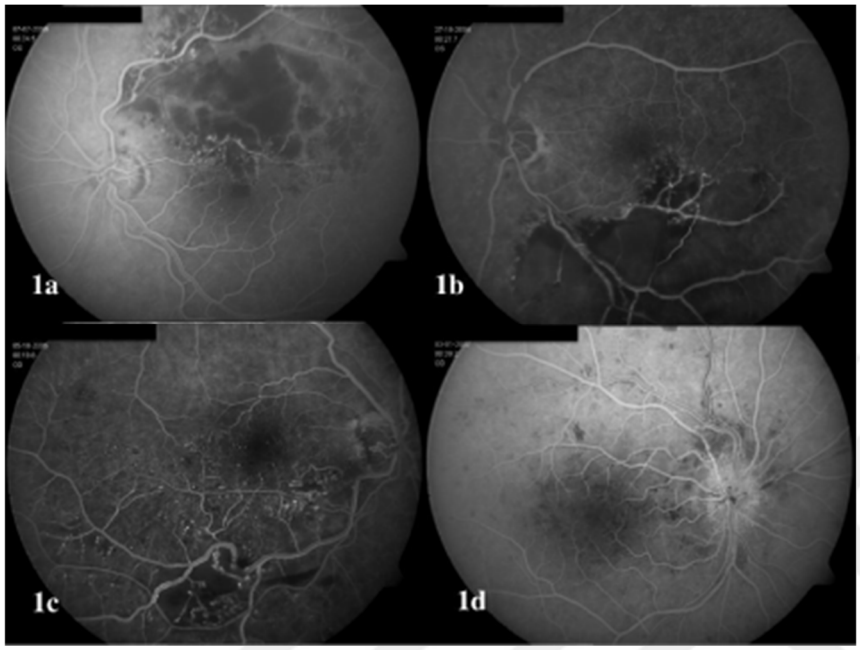

Şekil 5.Farklı olguların anjiografik görüntüleri
(1a ve 1b de 5 disk çapından daha geniş iskemik alanları olan RVDT olguları.
1c de ılımlı iskemisi olan bir RVDT olgusu
1d de ise ılımlı iskemisi olan bir SRVT olgusu)

2.3.7. Retina Ven Tıkanıklığı Tedavisi

I. Risk faktörlerinin yönetimi

II. Antikoagulasyon

III. Hemodilüsyon ve fibrinolizis

IV. Lazer Fotokoagulasyonu

V. Göziçi steroid uygulaması
- Triamsinolon asetonid
- Uzun salınımlı intravitreal steroid

VI. Anti-VEGF Tedavisi

VII. Lazer ile koryoretinal venöz anastomoz oluşturulması

VIII. Cerrahi Tedavi

2.3.7.1. Risk Faktörlerinin Yönetimi

Hiperviskosite sendromlarında olduğu gibi retinal ven oklüzyonunda esas sebep olmadıkça kardiyovasküler risk faktörlerinin veya ilintili medikal veya oküler durumların tedavisi SRVT'ye bağlı görsel etkileri geri döndürmez. Ancak risk faktörlerinin azaltılması non-iskemik formların iskemik formlara ilerlemesini veya nükslerin ve diğer gözün tutulumunun da azaltılmasını sağlayabilir [45].Buna göre arteryel hipertansiyon tedavi edilmeli, kardiyovasküler risk faktörleri (obezite, sigara, düşük fiziksel aktivite, dehidrasyon) azaltılmalıdır. Aynı zamanda uyurken vücudun üst kısmının elevasyonu yüksek santral venöz basınçtan sakınmayı sağlayabilir. Glokom da RVT açısından bir risk faktörü sayılmasına rağmen basıncın düşürülmesinin hastalığın prognozunu olumlu etkileyeceğine dair elimizde yeterli kanıt yoktur.

2.3.7.2. Antikoagulasyon

Ven dal tıkanıklığının önlenmesinde ve tedavisinde sistemik antikoagulasyonun yararı gösterilememiştir. Sistemik antikoagulan kullanımı ile sistemik yan etkilerin görüldüğü ve akut dönemde intraretinal kanamanın artabileceği düşünüldüğü için bu tedavi önerilmemektedir.

2.3.7.3. Hemodilüsyon ve Fibrinolizis

Ven dal tıkanıklığında hematokrit değerlerinin ve kan viskositesinin artmış olduğu görüldükten sonra tedavide hemodilüsyonun etkinliği araştırılmıştır. Chen ve ark.[46] yaptığı bir çalışmada randomize hasta grubuna 6 hafta bir plazma ekspander olan hydroxyethylstarch verilmiş ve bir yıllık takip sonunda kontrol grubuna göre daha iyi görme kesinliği seviyeleri elde edilmiştir. Pıhtı eritici ajanların (doku plazminojen aktivatörü, ürokinaz) sistemik uygulamalarında kanama ve ölüm gibi komplikasyonlar oluşabileceğinden kullanılmamaktadır. Bu nedenle intravitreal uygulama daha güvenlidir. İntravitreal uygulanan doku plazminojen aktivatörünün pıhtı eritici etkisi pıhtının oluşma zamanına bağlıdır. Bu nedenle doku plazminojen aktivatörü erken uygulanırsa yararlı olabilir. İntravitreal doku plazminojen aktivatörü uygulanması ile SRVT"ye bağlı makula ödeminin azaldığı gösterilmiştir.[47,48] Ancak bu yaklaşımlar klinik rutin yaklaşımda kendine yer edememiştir.

2.3.7.4. Lazer Fotokoagulasyonu

Ven tıkanıklarında lazer fotokoagülasyon makula ödemini azaltmak ve iskeminin yol açtığı neovaskülarizasyonu önlemek amacıyla yapılmaktadır.

a. Neovaskülarizasyon ve vitreus hemorajisi

BVOS grubu retina kılcallarının perfüze olmadığı bölgeye panretinal fotokoagülasyon uygulanması sonucu retinada veya optik diskte neovaskülarizasyon gelişmiş olan gözlerde, oluşan bu yeni damarlarda gerileme meydana geldiğini göstermiştir. En az 5 disk çapı büyüklüğündeki retinal alanı içeren RVDT geçirmiş gözlerde scatter argon lazer tedavisinin neovaskülarizasyon riskini %22'den %12'ye düşürdüğü görülmüştür. Perfüze olmayan büyük retina sahaları olan gözlerde neovakülarizasyon riski yüksek olmasına karşın yeterli takip yapılabilecekse, iskeminin tek başına tedavi endikasyonu olmadığı sonucuna varılmıştır. Bunun yerine hastaların yakın takibe alınması ve ancak neovaskülarizasyon gelişirse fotokoagülasyon uygulanması önerilmiştir. Sonraki takiplerde neovaskülarizasyon ilerlemeye devam eder veya vitreus hemorajisi gelişirse boşlukları doldurucu (fill-in) lazer fotokoagulasyon tedavisi uygulanabilir. Gerilemeyen vitreus

hemorajisi, epiretinal membran ve makulaya uzanan traksiyonel retina dekolmanı için vitreus cerrahisi gerekir.[29]

CVOS çalışmasında ise profilaktik olarak fotokoagülasyon yapılanlarda iris ve açı neovaskülarizasyonu gelişmesi yönünden fark olmadığı görülmüştür. Neovaskülarizasyon gelişen gözlerde ise fotokoagülasyonun hızlı gerilemeye yol açtığı belirlenmiştir. Profilaktik fotokoagülasyon yapılanlarda ise gerileme daha geç olmuştur. Bu nedenle profilaktik fotokoagülasyon bu çalışma sonuçlarına göre önerilmemektedir.[49] Ancak bilmekteyiz ki panretinal fotokoagülasyon neovasküler glokomu önlemek için tek yoldur ancak periferik görme alanını tahrip ettiğini de unutmamak gerekir. Santral görmenin SRVT olgularında makula ödemi nedeni ile bozulduğu düşünülürse periferik görmenin mümkün olduğunca korunması gerekliliği ortaya çıkar. Bu nedenle izlenmesi gereken yol açı veya iris neovaskülarizasyonunun yakın izlenmesi ve ilk işarette fotokoagülasyona başlanmasıdır. Ancak klinik pratikte özellikle de takibi düzenli yapamayacak hastalarda yaygın iskemi varlığında profilaktik PRP uygulanmaktadır.

b. Maküla ödemi

CVOS grubunun cevap aradığı bir diğer soru ise grid lazerin makula ödemi nedeni ile oluşan görme kaybını düzeltip düzeltemeyeceğidir. Bu çalışmadan ortaya çıkan sonuç makula ödemi grid lazer sonrası anjiografik olarak azalma gösterse de görme artışı yönünden önemli fark olmadığıdır. Bu nedenle bu çalışmanın sonuçlarına göre grid lazer SRVT olgularında önerilmez.

BVOS grubu RVDT olgularında ise grid lazer tedavisinin maküla ödemini azalttığı ve görme keskinliğini arttırdığını bulmuştur. Grid lazer fotokoagulasyon kapiller sızıntı olan ödem bölgesine 100 mikronluk ve her biri 0.1 saniye süreli orta şiddette yanıklar oluşacak şeklinde uygulanmıştır. Görme keskinliği ve maküla ödemi kendiliğinden düzelebileceğinden ven dal tıkanıklığı geçirdikten sonraki ilk 3 ay hastalar lazerle tedavi edilmemiştir. Üç yıllık takip süresi sonunda lazer tedavisi uygulanan hastaların % 65'inde, tedavisiz izlenen hastaların ise % 37'inde görme keskinliğinde 2 sıra veya daha fazla artış gözlenmiştir. İki sıradan fazla görme kaybı görülen gözlerin sayısında gruplar arasında anlamlı bir fark gözlenmemiştir. Üç yıl sonunda kontrol grubundan ortalama 1 sıra daha fazla görme keskinliğindeki düzelme sonucun ilk görme düzeyine bağlı olduğunu düşündürmüştür. RVDT'ye bağlı makula ödeminde grid lazer etkili bir tedavi olmasına rağmen lazer skarlarının genişlemesi, koroidal neovasküler membran oluşumu, subretinal fibrozis ve görme alanı defekti gibi komplikasyonlara da neden olabilir.

Lazer tedavisinin maküla ödemini azaltma mekanizması araştırılmıştır. Yapılan bir çalışmada lazer fotokoagulasyon sonrası koroidden retinaya artan oksijen akımı retinal arteriollerinde vazokonstriksiyona neden olup ve buna bağlı azalmış hidrostatik basınç sonucunda sızıntının azaldığı öne sürülmüştür.[50] Diğer bir çalışmada lazer tedavisi sonrası VEGF seviyesinin azaldığı bulunmuştur.[51] Başka bir çalışmada lazer tedavisinin VEGF etkisiyle oluşan endotel hücre migrasyonunu azaltan ve fotoreseptör ve Müller hücreler üzerinde nöroprotektif etkisi olan PEDF (pigment epitelinden türeyen faktör) düzeyini arttırdığı gösterilmiştir.[52]

Sonuç olarak perfüze maküla ödeminde lazer tedavisi az oranda görmeyi düzeltmektedir. Tedavi öncesi görmesi düşük olan olgularda iyi sonuçlar alınamamaktadır. İskemik maküla ödeminde etkileri henüz bilinmemektedir.

Lazer tedavisi tarihi bir önemi olan ancak günümüz tedavilerinde kendine yer edinememiş arteriolar daralma (crimping technique) amaçlı da kullanılmıştır. Arteriolar kan akımının azaltılmasıyla makula ödeminin giderilmesine yönelik olan teknikte tıkanıklık olan bölgede

arteriol boyunca ½ disk çapı aralıklarla lazer fotokoagülasyon uygulanır. Bu tedavinin grid lazer ile kombine uygulanmasında tek başına grid lazerden daha iyi görme keskinliği artışı sağladığı da bildirilmiştir.

2.3.7.5. Göziçi steroid uygulaması

Steroidler fosfolipaz A2 enzim inhibisyonu ile ve lipokortin proteinleri indükleyerek etki eder. Bu proteinler lökosit kemotaksini azaltır, fosfolipid membranından prostaglandin ve lökotrien gibi inflamatuar hücre mediatörlerinin prokürsörleri olan araşidonik asit salınımı engeller. Kortikosteroidler ayrıca vasküler endoteliyel büyüme faktörü(VEGF) üretimini, tümör nekrozis alfa gibi pro-inflamatuar sitokinleri inhibe eder, pigment epitel kaynaklı büyüme faktörü gibi anti-inflamatuar faktörlerin üretimini artırır. Matriks metalloproteinaz üretimini azalttıkları gibi koroid endotel hücrelerinde de hücreler arası adezyon molekülü -1 (ICAM-1) oluşumunu regüle ederler

Kortikosteroidler retina kapiller endotelindeki sıkı bağlantı yoğunluğunu arttırır ve aktivitesini düzenleyerek damar geçirgenliğini azaltmaya yardımcı olur. Ayrıca retina kapillerini stabilize eder. Plazma proteinlerinin interstisyel doku kompartmanını azaltıp, vasküler endoteliyal büyüme faktörünün metabolik yolunu inhibe ederek kan doku kompartmanları arasındaki osmotik geçişi düzenler.[53]
Bu mekanizmalarla etki eden steroidler retina ven tıkanıklığına bağlı makula ödeminde birçok farklı uygulama yolları ve dozları ile geniş kullanım alanına sahip olmuştur.

a-Triamsinolon Asetonid
Retina ven tıkanıklarında uygulanan ilk steroid ajan triamsinolone'dur. Triamsinolone asetonid (TA) hidrokortizondan 5 kat daha güçlü anti-inflamatuar güce sahiptir. Suda çözünürlüğü az olması nedeniyle uzun etki profiline sahiptir. 4 mg TA terapötik etkisi 3 aya kadar sürer. Steroidlerin iyi bilinen yan etkileri olan göziçi basınç yükselmesi, katarakt yanı sıra daha çok psödofak ve afak hastalarda görülen TA'nın ön kamaraya migrasyonu sonucu pseudohipopiyon, kültür negatif olarak vitrit ve hipopyonla giden steril vitrite ve kötü prognoza sahip endoftalmiye yol açabilir.

b-Deksametazon İmplant
Triamsinolone asetonid bir çok klinik çalışmada genişçe ele alınmasına ve ucuz olmasına rağmen etki süresinin kısa, reversibl ve aynı zamanda da önemli yan etkilerinin olması nedeniyle etki sürelerinin daha uzun olduğu varsayılan bazı uygulama yolları araştırılmaya başlanmıştır.[14,54]
Deksametazon etki olarak triamsinolon asetonide göre üç kat daha fazla güçte bir sentetik glukokortikoittir. Fakat deksametozon 5.5 saat tahmini vitreus yarılanma ömrü ile hızla vitreustan temizlenen küçük bir moleküldür ve bu hızlı yarılanma ömrü, yeterli ve sürekli tedavi edici ilaç düzey elde edebilmek için çok sık enjeksiyon ihtiyacına neden olmakta ve klinik uygulamada kullanımı mümkün olmamaktadır. Bu çerçevede biyoyıkıma uğrayan ve intravitreal sürekli salınım sağlayan bir ilaç verme sistemi (DDS) Allergan (Ozurdex, Allergan, Irvine, CA, USA) tarafından geliştirildi. Novadur platformu, vitreus içine verildiğinde zaman içinde önce laktik asit ve glikolik aside, daha sonra da su ve karbondiokside dönüşerek, tümüyle yok olacak bir kimyasal yapıya sahiptir ve bu platform üzerine deksametazon konumlandırılarak Ozurdex ortaya çıkmıştır.

Dex implant ilk kez 2009 yılında retina ven tıkanıklığına sekonder makula ödeminde FDA tarafından onaylanmış; bunu arka segmentin noninfeksiyöz inflamasyonu ve nihayet 2014te diyabetik makula ödemi izlemiştir.

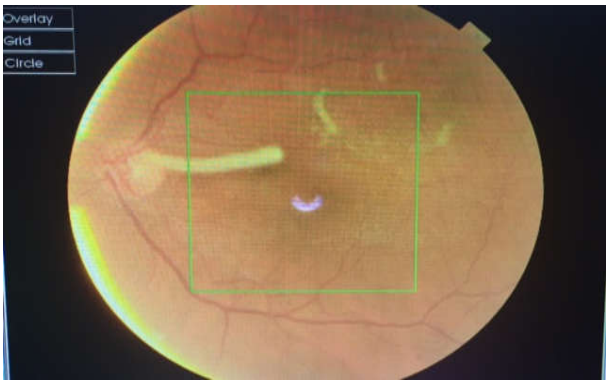

Şekil 7. Bir olgumuz aracılığıyla deksametazon implantın fundoskopik görüntüsü

Ozurdex ile 700 µg deksametazon ilk bir iki ay içinde hızlı salınır, daha sonra daha yavaş salınım ile 6 aylık ilaç etkisi elde edilmeye çalışılır.[55,56] Deksametazon diğer steroidlere göre lens ve trabeküler ağda daha az tutulmakta ve aynı zamanda yavaş ve sürekli salınımı sayesinde ilacın konsantrasyonunun vitreusta aniden yükselmesi ve tekrarlayan enjeksiyonlara bağlı riskler azaltılmakta. Dex implantı diğer sentetik steroidlerle karşılaştıran prospektif çalışmalar olmamasına rağmen yukarda sayılan özelliklerinden dolayı önemli steroid yan etkileri olan okuler hipertansiyon ve katarakt gelişimini daha az yaptığı düşünülmektedir.[57-59]

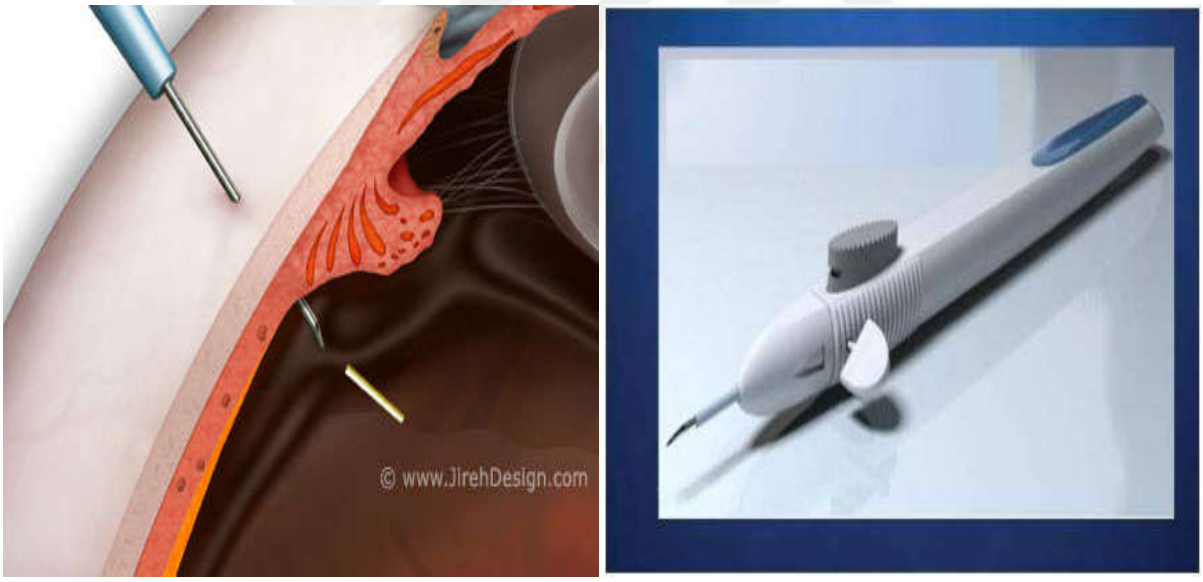

Şekil 6. Deksametazon implantın sağda gösterilen aplikatörü ile pars planadan intravitreal uygulanması

Deksametazon implantın etkinlik süresi ile tartışmalıdır. Ruhsat çalışması olan GENEVA'da 6 ayda bir deksametazon tedavisi önerilse de sonraki birçok çalışma aslında reenjeksiyon periyotlarının daha kısa olması gerektiğini ortaya koymuştur. Joshi ve ark. 49 hastanın 51 gözünde Dex implant gerektikçe uygulandığında reenjeksiyon süresinin RVDT olgularında ortalama 17 hafta, SRVT olgularında ise ortalama 18 hafta bulmuştur. Enjeksiyon tekrarı yapılan olgularda etki süresi daha kısa bulunmuş ve yaklaşık 10 haftada ödemin tekrarladığı gözlenmiştir.[60]

2.3.7.6. Anti-VEGF Tedavisi

Mevcut kan damarlarından yeni damarların gelişmesi anlamına gelen anjiyogenez süreci çeşitli hastalıklarda hayati bir öneme sahiptir, bu da anjiyogenezi düzenleyen faktörlerin yoğun bir şekilde araştırılması ve anjiyogenezi etkileyen çeşitli moleküllerin tanımlanmasına yol açmıştır. Enflamatuar hastalıklarda, çeşitli kanserlerde ve göz hastalıklarında (proliferatif diabetik retinopati, yaşa bağlı maküla dejenerasyonu, retina ven tıkanıklıkları) anjiyogenez patolojik olarak ortaya çıkmaktadır. VEGF anjiyogenezin en önemli merkezi mediatörüdür ve anahtar bir rol oynamaktadır. VEGF molekülü 45kDa'lık, homodimerik, heparin-bağımlı bir glikoproteindir. VEGF'nin çeşitli altgrubu tanımlanmıştır. VEGF A,B,C,D,E ya da aminoasit sayılarına göre VEGF121, VEGF145, VEGF165, VEGF183, VEGF189, VEGF206 gibi izoformları bulunmaktadır. Esas patolojik formu VEGF165'dir.

VEGF başlangıçta damar geçirgenliğini artıran bir faktör olarak tanımlanmıştır. VEGF'ye maruz kalan damarlarda, endotel hücreleri arasında fenestrasyon, vesiküler organeller ve transselüler gap oluşumuna olanak sağlayarak vasküler geçirgenliği arttırır.[61] Aynı zamanda endotel hücresinin çok sayıdaki biyolojik fonksiyonunu, sitokin sentezi ve salınımı, trombolitik ve pıhtılaşma yollarında yer alan moleküllerin ekspresyonu ve düz kas hücre hiperplazisini düzenlemektedir.

Deneysel çalışmalarda hipoksiye bağlı retinal iskeminin VEGF sentezini arttırdığı bulundu.[62,63] İlk olarak 1994 yılında proliferatif diyabetik retinopatili insan gözlerinde aköz ve vitreus VEGF seviyelerinde artış olduğu saptanmıştır.[64,65] VEGF kan-retina bariyerinin bozulmasına, damar geçirgenliği arttırarak retina ödemine, endotel hücre proliferasyonuna ve neovaskülarizasyon oluşumuna yol açmaktadır. Retina pigment hücreleri, perisitler, endotel hücreleri, Müller hücreleri ve astrositler gibi birçok retina hücresi VEGF sentezler. Hipoksi şartlarında VEGF'in m-RNA sentezi 30 katına çıkar. Bu bilgilerden yola çıkarak YBMD, SRVT, RVDT, PDR, diyabetik maküla ödemi, psödofakik kistoid maküla ödemi gibi kan-retina bariyerinin yıkıldığı, vasküler geçirgenliğin arttığı ve göziçi neovaskülarizasyonun görüldüğü göz hastalıkları için farmokolojik olarak VEGF inhibisyonu yeni bir tedavi stratejisi olmuştur. VEGF'in endotel hücreleri üzerinde bulunan transmembran tirozin kinaz reseptörlerine bağlanması ile tetiklenen sinyal yolu birçok seviyede farklı açılardan inhibe edilerek VEGF'nin etkinliği önlenebilmektedir.[66] Bu yolların başlıcaları VEGF ile uyumlu spesifik ardışık oligonükleotidler (aptamer), VEGF alt grubuna etkili monoklonal antikorlar, VEGF reseptör blokerleridir.

Pegaptanip sodyum (Macugen) yapısında 28-baz ribonükleik asitin iki dal halinde 20kD polietilen glikol parçalarına bağlanmasından oluşan sadece 165 aminoasitli VEGF165'ye bağlanabilme özelliği olan bir aptamerdir.[67] İntravitreal pegaptanip enjeksiyonu ile YBMD ve diyabetik maküla ödemi tedavisinde başarılı sonuçlar elde edilmiştir.[68,69] Aralık 2004 yılında Amerikan Gıda ve İlaç Dairesi ilacı YBMD için onaylamış olmasına rağmen çalışmalarda tedavi altındaki hastalarda PDT sonuçları gibi görme düşüşü yaşanması ve yeni antianjiojenik ilaçların piyasaya sürülmesi ile pegaptanip kullanımı azalmıştır.

Bevacizumab (Avastin) VEGF'ye spesifik olarak bağlanan ve insan VEGF-A'nın tüm izoformlarını nötralize eden bir rekombinant hümanize monoklonal antikordur.[70] Bevacizumab Amerikan İlaç Komitesi tarafından metastatik kolorektal kanserli olgularda kullanıma onay verilen ilk anti-anjiojenik ajandır ve günümüzde oftalmoloji camiasında da off-label olarak yaygın olarak kullanılmaktadır. Bevacizumab bütün bir IgG molekülü olarak yaklaşık 150 kDa olması, vitreus içine verilen bu monoklonal antikorların retinaya veya retina altı boşluğa geçişini muhtemelen zorlaştırır. İntravitreal olarak uygulandığında ilacın iç limitan membranı geçerek subretinal

boşluğa ulaşabilmesi için 50-70 kDa'dan küçük olması gerekir.[71] Bu nedenle VEGF'e karşı monoklonal antikorun antijen bağlayan kısmının pepsin ayırma yöntemiyle ayrılması sonucu elde edilen monoklonal antikor parçasının intravitreal yolla daha etkili olacağı düşünülmüştür. Bu düşünceden yola çıkılarak insan VEGF'e karşı fareden elde edilen monoklonal antikorun antijen bağlayan parçasının çeşitli işlemlerden geçirilmesi ile *ranibizumab (Lucentis)* elde edilmiştir. Ranibizumab monoklonal antikorun Fab kısmından oluşmuş ve bevacizumab gibi VEGF-A izoformlarını nötralize eden bir antikor parçasıdır. *VEGF-Trap-Eye (Eylea)* ise 115 K Daltonluk rekombinan bir füzyon proteinidir ve VEGF reseptörlerinin 1 ve 2 tipinin taklidi ile insan IgG'sinin Fc bölümünün bileşimidir. Tüm VEGF-A isoformlarına çok yüksek bir affinite göstermektedir. Böylece VEGF'lerin ilgili reseptörlere ulaşmadan kendisine bağlanmasını sağlayarak, VEGF'leri etkisiz hale getirmektedir. Bu maddenin uzun bir yarı ömrü vardır ve tüm VEGF ailesi yanısıra, damar permeabilitesinde çok önemli bir rol oynamakta olan, plasental growth faktör 1 ve 2'yi de bağlamakta ve etkisizleştirmektedir.

ÇALIŞMA	**ÇALIŞMA KOLLARI (n)**	**BAZAL EİDGK**	**Ortalama EİDGK kazancı**			**≥15 harf kazanma oranları**		
			6.ay	**12.ay**	**36.ay**	**6.ay**	**12.ay**	**36.ay**
BVOS	Gözlem (n=35)				+0.23 sıra			
	Lazer (n=43)				+1.33 sıra			
SCORE	1 mg IVTA (n=121)	58.2		5.7	4.4		25.6	25
	4 mg IVTA (n=125)	56.1		4.2	8.0		27.2	50
	Lazer (n=121)	56.8		4.0	12.9		28.9	48
GENEVA	0.7 mg Ozurdex (n=427)	54.3				41		
	Sham (n=426)	53.9				23		
BRAVO	0.3 mg Ranibizumab (n=134)	56.0	16.6	16.4		51.2	56	
	0.5 mg Ranibizumab (n=131)	53.0	18.3	18.3		61.1	60	
	Sham (n=132)	54.7	7.3	12.1		28.8	44	
VIBRANT	2 mg Aflibercept (n=85)	58.6	17				57	
	Lazer (n=83)	57.7	6.9				41	

Tablo 3. Retina ven dal tıkanıklığına bağlı makula ödeminde randomize klinik çalışmaların görme keskinliği sonuçlarının özeti

Bu intravitreal ajanlardan deksametazon implant ve ranibizumab RVT'ye bağlı makula ödeminde onaylıdırlar ve randomize kontrollü klinik çalışmalar göstermiştir ki RVT'ye bağlı makula ödeminde tüm bu intravitreal uygulamalar ilk sıra tedavi olarak kullanılabilir (tablo 3). Fakat tedavi rehberlerinde tavsiye edilen ve klinik uygulamalarda daha çok tercih edilen antiVEGF ajanların glokom öyküsü olan ve fakik genç hastalarda ilk sırada olması; önceden kardiyovasküler olay geçirenlerde ya da yüksek risk taşıyanlarda ve aylık takibe ayak uyduramayacak hastalarda ise Dex implantın tercih edilmesidir.

2.3.7.7. Lazer ile koryoretinal venöz anastomoz oluşturulması

Lazer ile koroid ve retinal dolaşımın arasında bağlantı sağlanması ile ilgili az sayıda çalışma bulunmaktadır.[72,73] Bu işlem başarılı bulunmamış ve vitreus hemorajisi, koroidal neovasküler membran, neovaskülarizasyon, rubeozis iridis ve neovasküler glokom gibi komplikasyonların görülebileceği bildirilmiştir.

2.3.7.8. Cerrahi Tedavi

a. Vitreomaküler ayrıştırma ile birlikte vitrektomi
Ven dal tıkanıklığında maküla ödemi görülme sıklığının arka hiyaloid dekolmanı ile azaldığı tespit edilmiştir.[74] Saika ve ark. arka hiyaloid ayrıştırma ile vitrektomi ve gaz/hava injeksiyonu uygulaması yapılan ven dal tıkanıklığı olan 19 olgunun % 53'ünde görme keskinliğinin düzeldiğini ve maküla ödeminin azaldığını bildirmişlerdir.[75] Arka vitreus dekolmanının maküla ödemini azaltmasındaki olası mekanizmalar, vasküler geçirgenliği arttıran sitokinlerin alınması, retinanın aköz tarafından oksijenlenmesinin artması, ve kollateral damarların olgunlaşması olarak açıklanmaya çalışılmıştır.[76] Vitrektomi aynı zamanda RVT'ye bağlı epiretinal membran ya da vitreomaküler traksiyon gibi komplikasyonların düzeltilmesine de fayda sağlar.

b. Arteriyovenöz şitotomi ile birlikte vitrektomi
Ven dal tıkanıklığının arteriyovenöz çaprazlaşma bölgesinde oluşması etyolojisine dayanılarak bu bölgede adventisyal kılıfın cerrahi dekompresyonun etkileri araştırılmıştır. Bu teknikte standart üç port vitrektomi, çaprazlaşma bölgesinde iç limitan membran soyulması sonrası adventisyal kılıfın disseksiyonu ve iki damarın ayrıştırılması uygulanmaktadır. Bu teknik ile görme keskinliğinde ve retina dolaşımında düzelme, maküla ödeminde azalma elde edilen çalışmalar bulunmaktadır.[77,78]

3. GEREÇ VE YÖNTEM

Bu çalışmada Nisan 2013-aralık 2015 tarihleri arasında en az 2 Dex implant yapılan veya 1 Dex implant yapılıp en az 12 ay takibi olan retina ven tıkanıklığına sekonder makula ödemi olan 23 hastanın dosyaları retrospektif olarak incelendi. Tüm hastaların son yapılan implanttan sonra en az 3 ay takibi vardı. Tekrar tedavi önerilen kriter ise OCT'de izlenen makula ödeminde nüks ve bununla ilişkili EİDGK'da en az 1 sıra kayıptı. Dex implant reenjeksiyonu için en az 3 ay beklenildi.

Hastaların varsa önceki tedavileri ve sistemik hastalıkları ve makula ödemlerinin süresi dosyalardan tespit edildi. Görme keskinliğini etkileyecek eşlik eden diğer makulopati ya da retinopatisi olan (koroidal neovasküler membran, diabetik retinopati, enflamatuar hastalıklar vs.), belirgin ortam opasitesi olan (katarakt ya da kornea kaynaklı), Dex implant öncesi <1 ay intravitreal antiVEGF yapılmış olan, <3 ay maküler fotokoagülasyon yapılmış olan ve önceden vitrektomi geçiren hastalar çalışmaya alınmazken; önceden tedavi almış, ERM'si olan ve bazal görme keskinliği düşük olan hastalar çalışma dışında bırakılmamıştır.

Hastaların detaylı oftalmolojik muayeneleri yapıldı: En iyi düzeltilmiş görme keskinliği ETDRS (Diyabetik Retinopati'nin Erken Evre Tedavisi Çalışma Grubu) eşeli veya Snellen eşeli ile değerlendirilip istatistiksel analiz için daha sonra logMAR birimlerine çevrildi. Yarıklı ışık biyomikroskopisi ile ön segment, indirekt oftalmoskopi ile fundus muayeneleri yapıldı. Göz içi basınçları ölçüldü.Başlangıçta hepsinin GIB değerleri normal sınırlarda idi (≤21 mmHg). Enjeksiyon öncesi % 10'luk sodyum floresein ile FFA çekilerek foveal ve periferal iskemi alanları değerlendirildi. Aynı zamanda takip periyodunda noniskemik formların iskemik formlara dönüşümü ve RVDT olgularında ek tedavi olarak uygulanacak fokal lazer için sızdıran alanların değerlendirilmesi belli aralıklarla yapılan FFA'da değerlendirildi. OCT analizleri ise Topcon 3D OCT-2000 System ile yapıldı ve her implant sonrası 1,3 ve enjeksiyon yapılmadıysa 4. ayda SMK değerleri elde edildi. Aynı zamanda makrokistlerin gerilemesi, seröz makula dekolmanı ve intraretinal sıvıların çekilmesi ve dış retinal katların değerlendirilmesi (ELM and IS/OS bandı) gibi morfolojik değişimler de OCT kesitlerinde değerlendirildi.

Hastaların Dex implant enjeksiyonları ameliyathane koşullarında subkonjonktival anestezi altında gerçekleştirildi. Enjeksiyon sonrası bir hafta boyunca günde 4 kez olmak üzere topikal moksifloksasin damla kullandılar. Postoperatif 1. günde görme keskinliği, ön kamara reaksiyonu, GIB ve indirekt oftalmoskopi ile fundus değerlendirmesi yapıldı. Sonraki takipleri 4-8 hafta aralıklarla gerçekleştirildi.

Tedavinin etkinliğini değerlendirmede primer sonlanım ölçütleri EİDGK ve SMK değerlerinde bazalden son vizite olan gelişmelerdi. Sekonder sonlanım noktası ise her enjeksiyondan sonra 3 ay içerisinde gerçekleşen ≥3 sıra görme kazancı idi. İki farklı antite olan SRVT ve RVDT arasındaki prognoz farklarını ortaya koymak için de subgrup analizi yapıldı. İmplant güvenliği her vizitte ele alındı. Biomikroskopik muayene ile lens opasiteleri değerlendirildi. Anlamlı GIB artışı 25 mmHg ve üzeri kabul edilip bu sınıra ulaşanlara topikal antiglokomatöz başlandı. Diğer advers olay varlığı açısından da dosyalar tarandı.

Nihai görme keskinliği üzerine potansiyel etkileri olabilecek faktörler olan yaş, cinsiyet, uygulanan ek tedaviler, bazal SMK, bazal EİDGK, seröz makula dekolmanı değerlendirildi. Dış retinal katların bütünlüğünü değerlendirmek bazaldeki yoğun hemoraji, eksüda ya da sıvı varlığından dolayı mümkün olmadığından bu faktörlerin ortadan kalktığı son vizitlerde yapıldı. Dış retinal katların bütünlüğü 3 şekilde tanımlandı: (1) foveal alanda bütünlüğün varolduğu intakt; (2) var olsa da bozulmuş (disrupted); (3) bütünlüğün olmadığı kayıp (lost)

Olgular göziçi Dex implant enjeksiyonu işlemi için aydınlatılmış hasta onam formu ile olası komplikasyonlar hakkında bilgilendirildi ve çalışma İstanbul Medeniyet Üniversitesi Göztepe Eğitim araştırma hastanesi etik kurulu tarafından onaylandı.

Çalışmada elde edilen bulgular değerlendirilirken, istatistiksel analizler için SPSS for Windows 20.0 programı kullanıldı. Tanımlayıcı istatististiklerde ortalama (ort), standart sapma (SS), minimum (min), maksimum (mak), oran ve frekans değerleri ele alınmıştır. Değişkenlerin dağılımı Kolmogorov Simirnov testi ile kontrol edildi. Sıralı değişkenlerin analizinde paired sample t testi ve subgrup analizinde independent t testi yapıldı. Nihai görme keskinliğini etkileyen faktörlerin ortaya konması için de çoklu regresyon analizi kullanıldı. Sonuçlar %95'lik güven aralığında, anlamlılık $p<0.05$ düzeyinde değerlendirildi.

4.BULGULAR

Çalışmaya alınan 23 gözün 15 tanesi RVDT; 8 tanesi ise SRVT'ye bağlı makula ödemine sahipti. SRVT olgularından birisi papilloflebitti. 10 hasta (%44) erkekti. Beklendiği gibi hastaların çoğunda (%70) hipertansiyon mevcuttu. Bir hastaya gelişen SRVT nedeniyle araştırılırken kronik myeloid lösemi tanısı kondu ve imatinib tedavisi almaya başladı. Makula ödemi için önceden tedavi alsın ya da almasın 17 hasta uzun süreli; 6 hasta ise yeni (≤3 ay makula ödemi varlığı) ortaya çıkan makula ödemine sahipti. Dex enjeksiyonu öncesi 10 hasta hiçbir tedavi almazken, 7 hastaya intravitreal enjeksiyon ve laser, 3 hasta yalnız intravitreal enjeksiyon ve 3 hasta ise yalnız maküler lazer (fokal/grid) tedavisi uygulanmıştı. Hastaların bazal dönemdeki özellikleri detaylarıyla tablo 4'de özetlendi.

Tablo 4. Çalışma Grubunun Enjeksiyon Öncesi Özellikleri

Cinsiyet (Erkek/Kadın), n	10/13
Yaş, yıl	
Ort. ± SS	64±9,7
Aralık	50-84
Lens Durumu (Fakik/Pseudofakik)	21/2
Sistemik Hastalıklar (n)	
Hipertansiyon	16
Diyabet	5
Hiperlipidemi	3
Diğer	4
Yok	3
Önceki Tedaviler (n)	
Enjeksiyon+Makuler Lazer	7
Enjeksiyon	3
Makuler Lazer	3
Yok	10
Ort. Bazal EİDGK ± SS, LogMAR	0,75±0,41
Ort. SMK ± SS, µ	535±212
Bazal EİDGK ≥ 1 LogMAR olan gözler (n)	4
Makula Ödemi Süresi, ay	
Yeni (<3 ay)	6
Eski (≥3 ay)	17

Ortalama takip süresi 17.2± 5 aydı (min. 10, mak. 26). Çalışma süresi boyunca uygulanan total Dex implant sayısı 58; ort enjeksiyon sayısı ise 2.5±1.1 (min. 1 mak. 6) idi. Hastalardan 3 tanesine 1 Dex implant ; 10 göze 2 Dex implant, 7 göze 3 Dex implant, 2 göze 4 Dex implant, 1 göze ise 6 Dex implant uygulanmıştı. Nüks zamanları 1.Dex implant sonrası ortalama 16.3± 5.1 hafta (min. 12, mak. 28) iken 2.Dex implant sonrası 13.5±2.8 hafta (min. 8, mak. 16); 3. Dex implant sonrası ise 13.5±2.4 hafta (min. 12, mak. 17) idi. Takip periyodu boyunca 3 göz (%13) ek tedaviye gerek kalmadan tek Dex enjeksiyonu ile nüks etmedi. Retinal iskemiden dolayı 3 göze panretinal fotoagülasyon uygulandı; hepsi de SRVT olgusu idi. Bir RVDT olgusuna ise retina iskemi alanlarına scatter lazer uygulandı.

Takip periyodu boyunca 5 göz Dex implant monoterapisi alırken; 9 göz ranibizumab ve maküler lazer, 7 göz sadece ranibizumab, 3 göze ise sadece maküler lazer tedavisi ek tedavi olarak yapıldı. Uygulanan ortalama ranibizumab sayısı ise 1.7±1.6 (min. 1 mak. 5) idi (şekil 8).

Şekil 8. Yapılan Ek Tedavilerin Dağılımı

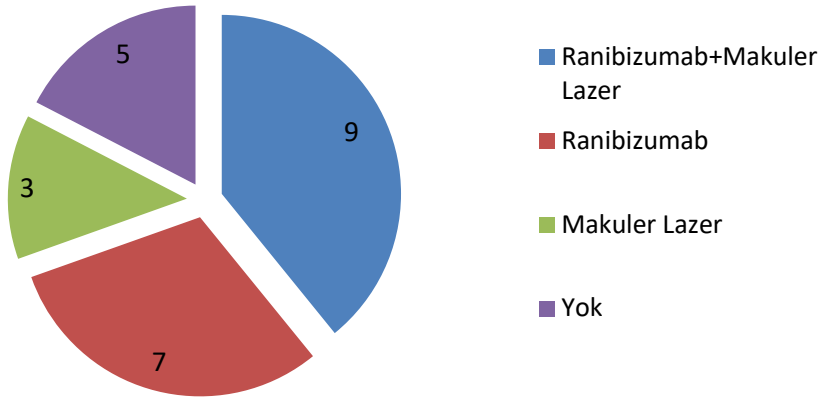

Hem ortalama EİDGK (p=0.001) hem ortalama SMK (p< 0.0001) değerlerinde takip süresinin sonunda anlamlı bir şekilde gelişme izlendi. Ortalama EİDGK (logMAR) bazal 0,75±0,41'den 0,55±0,37'ye çıkarken ortalama SMK ise 535±212 µ'den 259±120 µ'ye düştü. EİDGK açısından 1. ve 2. Dex implant sonrasında bütün zaman dilimlerinde anlamlı değişiklikler olurken 3. Dex sonrası anlamlı değişiklikler izlenmedi. SMK açısından 1. Dex implant sonrası 4 aya kadar, 2.ve 3.Dex implant sonrası 1 ve 3. aylarda anlamlı; 4. ayda ise istatistiksel anlamsız değişiklikler saptandı (Tablo 5).

Birinci Dex implanttan 4.'ye kadar 3 ay içinde ≥ 3 sıra görme kazancı olan hastaların oranı sırasıyla %52, 35, 30, 33 idi. Takip süresi sonunda ise %52 gözde ≥ 2 sıra görme artışı, %30 gözde ise ≥3 sıra görme artışı oldu. Takip süresi boyunca iskemik SRVT sonucu neovasküler glokom gelişen bir olgu dışında ≥3 sıra ve üzeri görme kaybı olmadı.

Santral ven tıkanıklığı ve RVDT olgularında subgrup analizi yapıldığında ise dal tıkanıklarının daha iyi prognoza sahip oldukları görülmektedir. RVDT olguları başta elde ettikleri görme kazancını fazla dalgalanma olmadan muhafaza edebilmektedir(şekil 9). İki grup arasındaki ortalama EİDGK değişimi

istatistiksel olarak anlamlı idi ve RVDT lehine idi (p=0.03). Son vizitte ≥3 sıra artış SRVT olgularında %25 iken RVDT iolgularında %33 olarak saptandı. Bu fark ≥2sıra görme kazancı olduğunda daha da açılmaktadır. SRVT olgularında %25'te kalırken RVDT olgularında %67'lere çıkmaktadır.

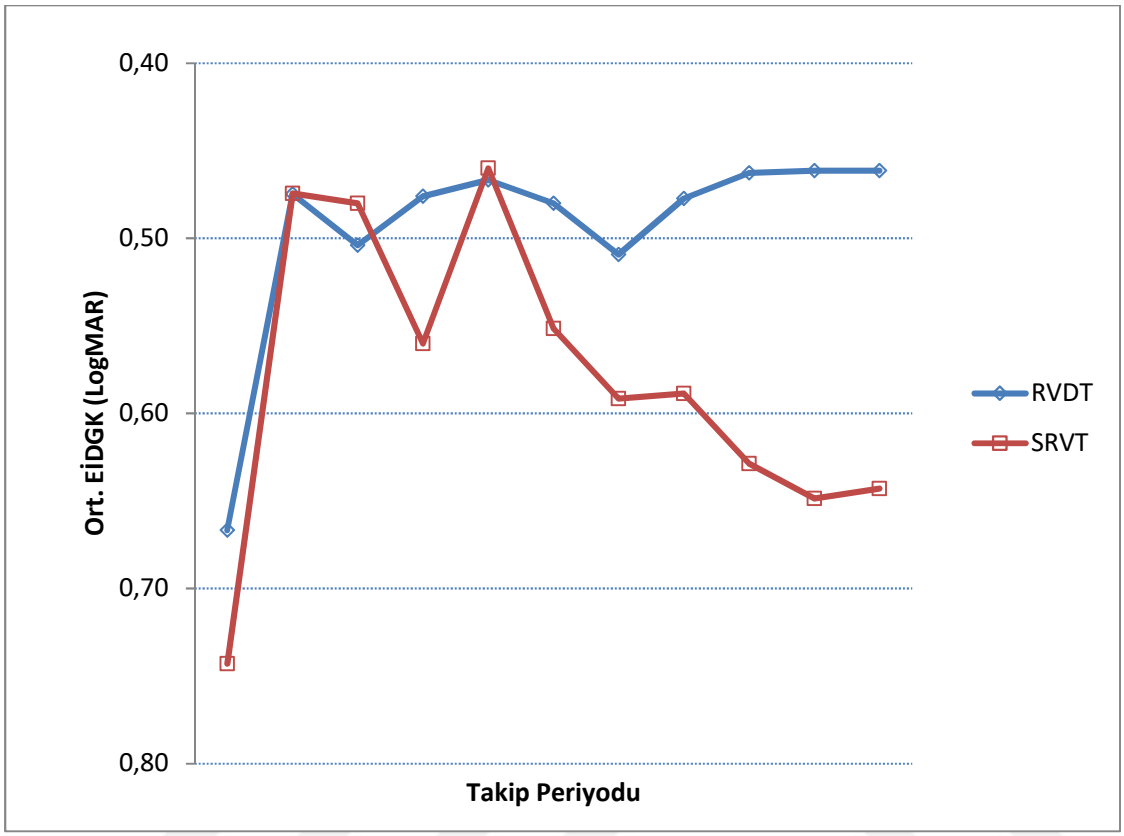

Şekil 9. Retinal ven dal ve kök tıkanıklıklarının takip süresi boyunca en iyi düzeltilmiş görme keskinliği değişimi

		EİDGK (LogMAR)	*p Değeri*	SMK (µ)	*p Değeri*
Preop n=23		0,75±0,41	-	535±212	-
1. Dex n=23	**1.ay**	0,47±0,30	*<0,0001*	250±91	*<0,0001*
	3.ay	0,51±0,30	*<0,0001*	325±161	*<0,0001*
	4.ay	0,46±0,24	*0,28*	324±129	*0,008*
2. Dex n=20	**1.ay**	0,47±0,28	*<0,0001*	202±72	*<0,0001*
	3.ay	0,54±0,27	*0,002*	308±170	*<0,0001*
	4.ay	0,57±0,30	*0,018*	426±161	*0,247*
3. Dex n=10	**1.ay**	0,60±0,24	*0,094*	248±99	*0,005*
	3.ay	0,76±0,28	*0,278*	369±178	*0,001*
	4.ay	0,70±0,48	*0,058*	312±132	*0,139*

Tablo 5. Tekrarlayan deksametazon implant uygulamaları sonrası en iyi düzeltilmiş görme keskinliği ve santral makula kalınlığı değişimleri

Prognostik faktörler içerisinde nihai görme keskinliği ile bazal EİDGK arasında istatistiksel oldukça anlamlı bağıntı bulundu($p< 0.0001$). Uzun süreli olgular daha fazla olduğundandır ki dış retinal katlar ancak 4 gözde intakt idi. 7 gözde kayıp (lost), 12 gözde ise bozulmuştu (disrupted). Nihai görme keskinliği dış retinal katların olmadığı olgularda belirgin bir şekilde diğer iki gruba göre daha düşüktü (şekil 10). Son vizit EİDGK ≥1logMAR olan 4 olguda bu prognostik varsayımları doğrular şekilde hepsinin dış retina katları kayıptı, bazal EİDGK neovasküler glokom olgu haricinde düşük ve ≥1 logMAR idi ve hepsi de SRVT'ye bağlı makula ödemine sahipti.

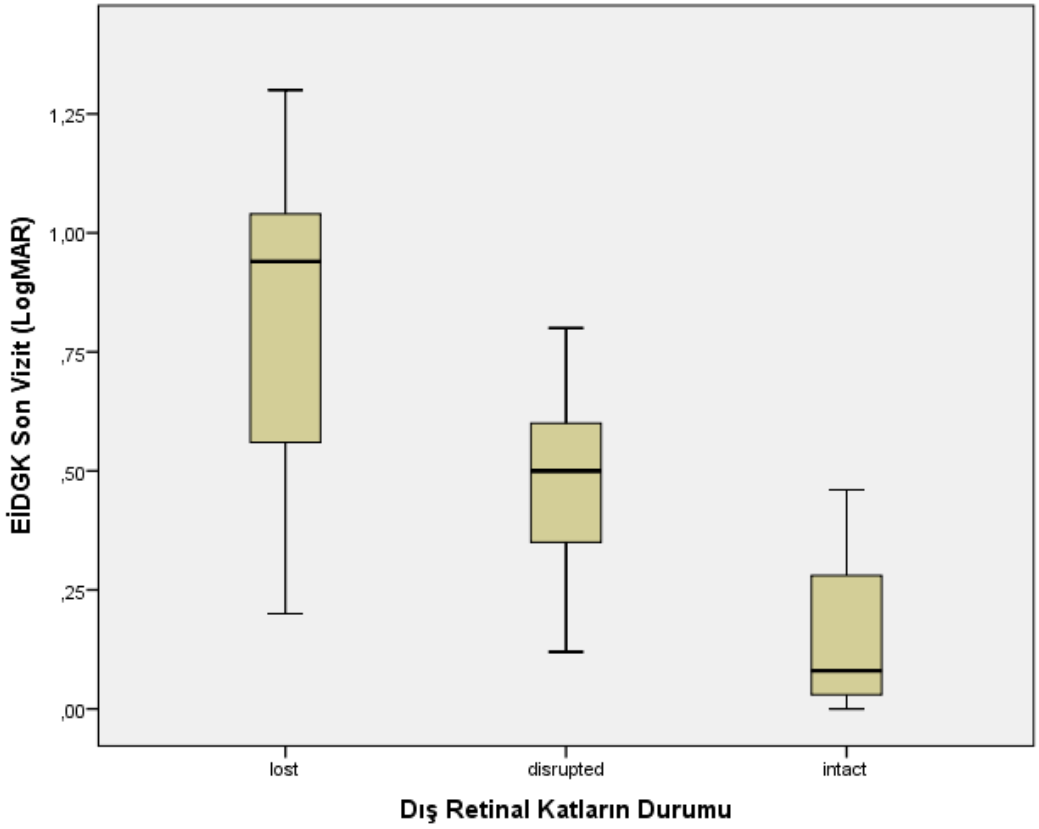

Şekil 10. Dış retina katlarının durumu ile son vizitteki en iyi düzeltilmiş görme keskinliği arasındaki ilişki

OCT'de diğer morfolojik bulgulara bakacak olursak; bazalde 11 gözde SMD mevcuttu (şekil 11). Bu hastaların nüks durumları incelendiğinde 7 gözde tekrar gelişmişti; fakat ilk dekolman durumuna göre daha kısa sürede çekilmiş ve daha az yükseklik ile oluşma eğiliminde idiler. Dex implant enjeksiyonları sonrası OCTdeki makrokistler ve tüm seviyedeki sıvılarda benzer bir eğilim mevcuttu. Üç gözde görme keskinliğini de etkileyen belirgin eksüda plağı mevcuttu fakat zaman içerisinde ve tedaviler aracılığıyla oldukça azaldılar ve buna paralel görme keskinliklerinde artış meydana geldi. Başka 4 olguda ise epiretinal membran izlendi. Bu olgularda da Dex implantın görme keskinliğini artırmada ve SMK değerini düşürmede oldukça faydalı olduğu izlendi. Bu olgulardan 2'sine foveal konturu

bozmadığından operasyon önerilmezken kalınca olan 2 olgu da komorbiditelerinden dolayı opere olmak istemedi ve enjeksiyonlara devam etmek istediler.

Rebound etkisi Dex implant sonrası iyi bir tedavi cevabından sonra başlangıca göre daha yüksek SMK değeriyle nüks gerçekleşmesi olarak tanımlanabilir. Çalışmamızda önceden tedavi almış 2 RVDT olgusunda rebound etkisi ortaya çıktı. Fakat bu etkinin tekrar tedavi ile fonksiyonel ya da anatomik iyileşmeyi olumsuz etkilemediğini gördük. İki hastada da 1. Dex implant sonrası rebound etkisi görüldü. İlk hastada bazal SMK değeri 286µ ve bazal EİDGK ise 30 harf/4 metre(h/4m) iken nüksle beraber sırasıyla 677 µ ve 20 h/4m olacak şekilde iki değer de bazal değerlerin altına düşmüştür. Fakat sonraki Dex implant enjeksiyonuyla SMK 1.ayda 234µ ve EİDGK ise 28h/4m olmuş ve anlamlı bir kayıp izlenmemiştir. Diğer hastada ise bazal SMK değeri 373 µ ve bazal EİDGK ise 2h/4m iken nüksle beraber sırasıyla 576µ ve 4h/4m olmuştur. Fakat sonraki Dex implant enjeksiyonuyla SMK 1. Ayda 124µ ve EİDGK ise 8 h/4m olmuştur ve belirgin bir düzelme izlenmiştir.

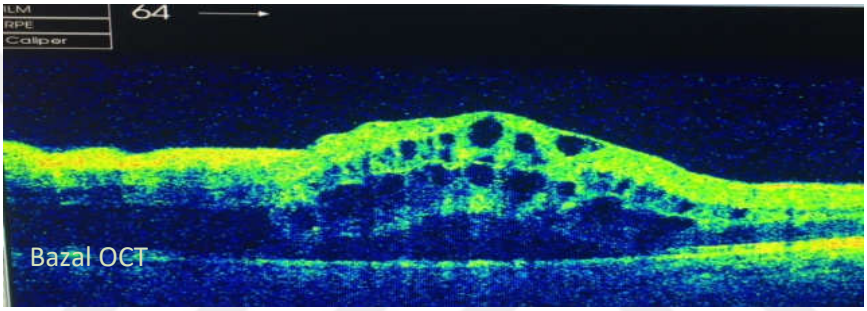

Bazal OCT

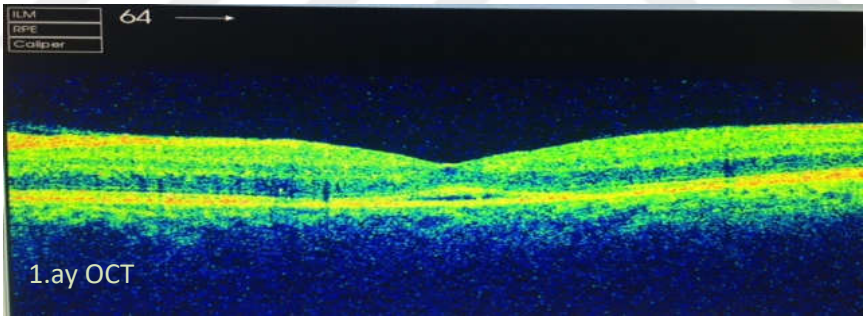

1.ay OCT

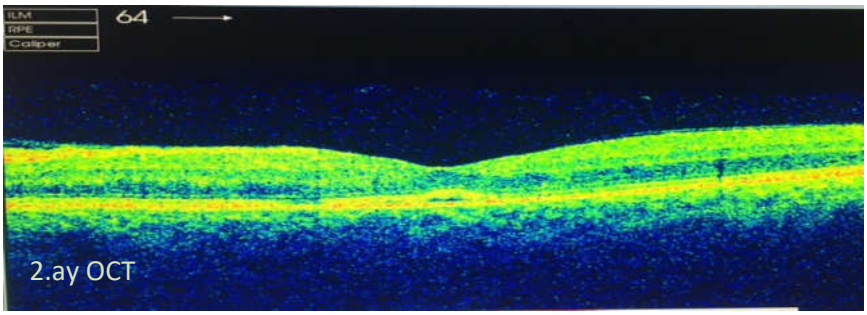

2.ay OCT

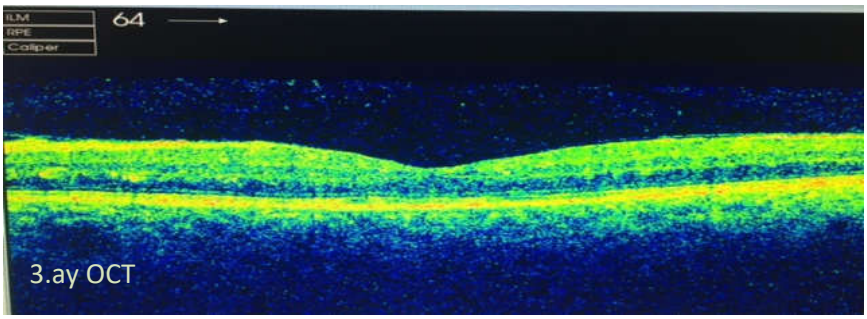

Şekil 11. Bir SRVT olgusunda görülen seröz makula dekolmanının Dex implant enjeksiyonu sonrası makula ödemiyle birlikte gerilemesi

Dex implantın güvenirliğine geldiğimizde ise takip süresi boyunca endoftalmi, retina dekolmanı gibi ciddi advers olaylar izlenmemiştir. En fazla görülen subkonjonktival hemoraji idi. Bir gözde implant ikiye ayrılmış olarak izlendi fakat etkinliğinde herhangi bir azalma saptanmadı. Bütün gözlerin enjeksiyon öncesi GIB değerleri normal sınırlarda idi (≤21 mmHg). Sekiz (%35) gözde tek ya da tekrarlayan implant uygulaması ile anlamlı GIB yükselmesi (≥25 mmHg) oldu (max. 32). Bu hastaların tansiyonları en fazla üç etken madde içeren topikal tedavi ile rahatlıkla kontrol altına alınabildi ve ek müdahaleye gerek kalmadı ve pseudoeksfoliyasyonu olan bir hasta dışında hepsi zaman içerisinde kesilebildi. İskemik bir SRVT olgusunda ise neovasküler glokom gelişmesi üzerine ranibizumab enejksiyonu yapılıp Ahmed glokom valvi uygulanarak tansiyonu kontrol altına alınabildi. Yedi göz (%30) genelde 2. Dex implant sonrası katarakt progresyonu olduğundan opere oldu.

5. TARTIŞMA

Yakın zamana kadar RVDT'ye bağlı makula ödeminde standart tedavi grid lazer fotokoagülasyonken SRVT'ye bağlı makula ödeminde ise gözlem; neovaskülarizasyon geliştiğinde ise scatter lazer uygulaması idi[2,3,7]. Fakat son yıllarda famakoterapi konusundaki gelişmeler sayesinde standart tedavi modaliteleri radikal olarak değişti. Retina ven tıkanıklıklarında kullanılan ilk farmakolojik ajan TA olmuştur ve retina ven tıkanıklığına bağlı makula ödeminin tedavisi ile ilgili yapılan çok merkezli randomize prospektif çalışması SCORE (Standart Care vs. Corticosteroid for Retinal Vein Occlusion) dur. Bu çalışmada intravitreal TA tedavisi (1 mg ve 4 mg) SRVT grubunda gözlem ile ven dal tıkanıklığı grubunda ise grid laser fotokoagulasyon tedavisi ile karşılaştırıldı. Tedavi edilen kollarda TA 4 ay ara ile pro-re-nata kriterlerine göre kullanılmıştır. [53]

SCORE-SRVT grubunda TA tedavisi ile gözlem grubu arasında anlamlı bir fark bulunmuştur. 15 harf ve üzeri görme artışı 1 mg triamsinolone grubunda %26.5, 4 mg triamsinolone grubunda %25.6 ve gözlem grubunda ise %6.8 olarak bulunmuştur. (p=0.001 1mg TA gözlem ve 4mg TA gözlem) Her iki TA tedavi kolunda da 12 ay sonunda görme düzeyi stabil kalırken (-1.2 harf) gözlem grubunda -12.1 harflik görme azalması görülmüştür. 15 harf ve üzeri görme kaybı ise gözlem grubunda %44 iken, 1 mg TA %25, 4 mg TA grubunda ise %26 olarak izlenmiştir. Bu oranlar 24 ayda yaklaşık aynı kalmıştır. Ortalama enjeksiyon sayıları 1 mg TA grubunda 2.2 iken 4 mg TA grubunda 2'dir.[8]

SCORE-RVDT çalışma grubunda triamsinolon tedavisi ile grid laser fotokoagulasyon arasında 12 ay sonunda anlamlı bir fark bulunmamıştır. 15 harf ve üzeri görme kazanım oranları sırayla 1 mg

TA grubunda %26, 4 mg TA grubunda %27 ve grid laser grubunda ise %29 olarak bulunmuştur. Tüm gruplarda ortalama görme kazanımı +4 ve +5 harf düzeyindedir. Ortalama enjeksiyon sayısı 1 mg TA grubunda 2.2 iken 4 mg TA grubunda 2.1 ve ortalama laser uygulaması da 1.8 dir.[9]

Optik koherens tomografide yapılan santral makuler kalınlık ölçümlerinde her 3 grupta da azalma görülmüştür. 4. ayda 4 mg TA grubunda 196 µm, 1 mg TA grubunda 77 µm ve gözlem grubunda ise 125 µm lik bir azalma görülmüştür. Ancak 12. ayda gruplar arasında retinal kalınlık yönünden bir fark gözlenmemiştir. Komplikasyon oranlarına bakıldığında ise göziçi basıncı yükselmesi ve katarakt oranı TA gruplarında belirgin olarak yüksek bulunmuştur.

TA ile alınan olumlu sanuçlardan sonra farmakoterapi alanında çığır açan diğer steroid grubu biyoyıkıma uğrayan ya da uğramayan intravitreal implantlar olmuştur. GENEVA (Global Evaluation of Implantable Dexamethasone in Retinal Vein Occlusion with Macular Edema) çalışması hem SRVT hem de RVDT'ye bağlı makula ödeminde biyoyıkıma uğrayan deksametazon implant ile sham tedavisinin etkinlik ve güvenilirliğini araştıran çok merkezli, randomize, prospektif bir klinik çalışma olmuştur.[10] Deksametazon implantın hem 0.35 mg hem de 0.7 mg dozları sham tedavisi ile karşılaştırılmıştır. Çalışmanın primer sonlamı 15 harf ve üzeri görme kazanımıdır. Bu çalışmada olguların %66 sına tekabül eden 830 kişilik kısmı ven dal tıkanması iken, %34'lük kısmı yani 437'si santral ven tıkanıklığıdır. Olguların çok küçük bir kısmı yeni hastadır yani %17'lik bir bölümünde (211 olgu) maküla ödemi, 90 günden daha kısa bir süredir mevcuttur. Çalışmada 180. gün itibarıyla, 15 harf ve daha iyi görme artışı olan gözler, 0.7 mgr grubunda %41 iken, 0.35 mgr grubunda %40 ve kontrol grubunda da %23 olarak tespit edildi. Buradan 0.7 ile 0.35 mgr lık doz farklarının klinik ve istatistik olarak anlamlı olmadığı sonucuna varıldı.

GENEVA çalışmasında, sadece dal tıkanıklıkları ele alındığında, 0.7 mgr Ozurdex grubu ile kontrol grubu karşılaştırıldığında, en iyi görme keskinliği bakımından başlangıca göre 15 harf ve daha iyi bir iyileşme oranı, 90. günde, Ozurdex grubunda %30 iken, kontrol grubunda %13'te kalmıştır. 180. günde ise, bu oranlar sırası ile %23 ile %20 olarak ortaya çıkmaktadır. Böylece 90. Güne doğru, maküla ödemi Ozurdex verilenlerde hızla azalmakta ve belirgin bir görme farkı doğmakta ama bu fark, 180. günde iki gruptaki hastaların oranları arasında yaklaşma nedeni ile çok azalmaktadır.

Santral ven tıkanıklıklarında ise, 15 harf ve daha fazla kazanım oranları açısından daha belirgin bir fark vardır. Buna göre, örneğin 60. gün en iyi görme değerlendirilmelerine bakılacak olursa, oranlar, %29 ve %9'dur. Aynı oranlar, 90 ve 180. günlerde ise, sırası ile %18, %10 ve %18,%12'dir. Buna göre de 15 harf ve daha fazla görme kazanımı kriterine bakılacak olursa, SRVT'de ilk 60 gün içinde Ozurdex grubunda hızlı bir görme artışı olmakta, ama buna karşılık aradaki fark, 180. güne doğru yavaş yavaş azalmaktadır. Ancak bu fark kapanması, RVDT olgularındaki kadar belirgin değildir. Yani, santral ven tıkanıklıklarında, dal tıkanıklıklarına göre 180. günde elde edilen 15 harf ve daha fazla görme artış oranı, Ozurdex grubunda daha yüksek bulunmuştur. Elbette burada bazal görme keskinliğinin daha düşük bir noktadan başlıyor olmasının payı vardır.[14]

Çalışmanın 360 güne uzatılmış tekrarlama tedavilerinde görmedeki 15 harf ve daha fazla görme artışı kriterine göre, kontrol grubu ile tedavi grubu arasında 180. gün kazanım değerleri ile yapılan kıyaslamalar ile çok büyük farklar ortaya çıkmamaktadır. Santral kalınlık açısından da bu fark çok büyük olarak ortaya çıkmamıştır. Ancak 15 harf kayıp kriteri göz önünde tutulacak olursa uzun takiplerde, tedavi almış hastalarda kayıp oranı her zaman çok anlamlı olarak daha az olur. Aradan geçen sürede de görme keskinliğinin her zaman daha yüksek seyrettiği tedavi grubunun bu avantajı da yaşam kalitesi açısından kayda değerdir.[14]

Sonuç olarak, ven tıkanıklıklarına bağlı olan maküla ödeminde 0.7 mgr intravitreal Ozurdex kullanımı, özellikle erken evrede, özellikle ilk 3 ay içinde başlanacak olursa, uzun vadede görme kayıp oranı azaltılabilmekte ve görme artışı da her zaman, tedavisiz kalmış hastalara kıyasla daha iyi düzeyde olmaktadır. Bu konuda en hızlı görme iyileşmesi ve retina incelmesi de ilk 60-90 gün dolaylarında izlenmektedir.[10] Bizim çalışmamızda da son vizitte en az 3 ay takibi olanları almıştık; 3 sıra ve üzeri kazancı olanlar santral tıkanıklıklarda %18, RVDT grubunda ise %30 oranında olarak bu çalışmaya benzerdi.

GENEVA çalışmasında iki adet implant uygulanan hastalarda katarakt progresyonu %29.8 iken sham grubunda bu oran %5.8'dir. İki implant yapılanlarda ilk tedaviden sonra %12.6, ikinci implant tedavisinden sonra ise %15.4 oranında 10 mmHg ve üzeri GİB artışı görülmüştür. GİB artışı genellikle geçici olmuş ve medikal tedavi ile kontrol altına alınmıştı.

Günümüzde birçok retinal hastalığa bağlı makula ödeminde yaygınca kullanılan ajanlardan bir başkası intravitreal antiVEGF ajanlardır; bunlardan retina ven tıkanıklığı için FDA onayı olan ranibizumabtır. Ranibizumab'ın RVT'ye sekonder makula ödemi tedavisinde araştırılmasında RVDT için çok merkezli BRAVO (the Ranibizuma*B* for the Treatment of Macular Edema following B*RA*nch Retinal *V*ein *O*cclusion) ve SRVT için CRUISE (the Ranibizumab for the Treatment of Macular Edema after *C*entral *R*etinal Vein Occl*Us*I*o*n) çalışmaları yürütülmüştür.[79-81] İlk 6 aylık dilimde 0.3mg, 0.5 mg ranibizumab ile sham grubuna aylık enjeksiyon uygulandı. Sham grubuna göre ranibizumab gruplarında hem EİDGK artışı hem SMK azalması noktasında daha iyi sonuçlar elde edildi. Bu ilk sonlanım noktası olan 6 aydan sonra aylık enjeksiyon yerine Snellen'e göre EİDGK ≤20/40 denk gelen ya da ortalama SMK ≥250 µm olanlara; ranibizumab gruplarında kendi dozlarında sham grubuna ise 0.5 mg ranibizumab uygulandı.

SRVT çalışmasında bazale göre 6.aya benzer şekilde 12. ayda ranibizumab gruplarında 13.9 harf kazanımı olmuştur. Bu da göstermiştir ki; nüks durumunda ya da rezidü makula ödemine uygulanan enjeksiyonlar görme kazanımlarını aylık enjeksiyonlar gibi sürdürebilmiştir. Sham grubundaki hastaların kazancı ise 6 aylık dilimde 0.8 harf iken; ranibizumab enjeksiyonu başlamasından itibaren ek 7.3 harf ilave olmuştur. 12. ayda ≥ 15 harf kazanım oranı 6.aya benzer şekilde ranibizumab gruplarında %47 (0.3 mg) ve %50.8 (0.5 mg) olmuştur. Sham grubunda ise 6.ayda %16.9 olan değer 12.ayda %33.1'e çıkmıştır.

RVDT çalışmasında bazale göre 6.aya benzer şekilde 12. Ayda ranibizumab gruplarında 16.4 (0.3 mg) ve 18.3 (0.5 mg) harf kazancı olmuştur. Bu da SRVT hastalarında olduğu gibi RVDT hastalarında da nüks ya da rezidü makula ödemine uygulanan enjeksiyonlar görme kazanımlarını aylık enjeksiyonlar gibi sürdürebildiğine işaret eder. Sham grubundaki hastaların kazancı ise 6 aylık dilimde 7.3 harf iken 12. Ayda ilave 12.1 harf kazanç olmuştur. 12. ayda ≥ 15 harf kazanım

oranı 6.aya benzer şekilde ranibizumab gruplarında %55.2 (0.3 mg) ve %61.1 (0.5 mg) olmuştur. Sham grubunda ise 6.ayda %28.8 olan değer 12.ayda %43.9'a çıkmıştır.

BRAVO ve CRUISE çalışmaları göstermiştir ki; sham grubu gerektiğinde ranibizumab enjeksiyonu olabildikleri ikinci 6 aylık dilimde görmede ek kazanımlar sağlamışlardır. Fakat 12.ayda görmeleri ranibizumab grupları gibi iyi olamamıştır.[79-81]

Bahsedilen randomize kontrollü klinik çalışmalar göstermiştir ki RVT'ye bağlı makula ödeminde antiVEGF ajanlar ve steroidlerden özellikle deksametazon implant ilk sıra tedavi olarak kullanılabilir. [10,79,80] Aynı zamanda lazer uygulamaları da hala günümüzde uygun olgulara katkı sağlayabilmektedir. Örneğin Deksametazon implantın makula grid laser tedavisiyle kombinasyonunu karşılaştıran Pichi ve ark. çalışmasında kombine tedavi grubunda deksametazon mono tedavisine göre görme sonuçları daha iyi (0.32±0.29 logMAR, 0.18±0.14 logMAR) bulunmuştur. Ayrıca kombine tedavi grubunda enjeksiyonlar arasındaki süre daha uzun ve enjeksiyon sayısı daha azdır. Santral makuler kalınlıkta azalma da kombine grupta daha fazla gözlenmiştir. [82]

Günlük pratikte Türkiye'de RVT'ye bağlı makula ödeminde devlet hayatı boyunca bir hastaya ancak 7 ranibizumab ödemesi yaparken, 1 yıl içinde ise ancak 2 Dex implantı karşılamakta. Dolayısıyla hastalar ve doktorlar bu rakamların üstünde nüksle karşılaşınca lazer uygulamalarına, off-label uygulamalara başvurmaktadır yada maalesef beklemeyi seçmektedir. Önceki çalışmalarda değinildiği gibi özellikle uzun süre makula ödemine maruz kalan gözlerde ve mükerrer tedavi almış gözlerde yeni gelişen olgulara göre klinik anlamlı görme ve OCT sonuçları elde etmek daha zor olmaktadır.[83,84] Bizim çalışmamızda da %74 hasta bu zor tedavi edilen gruptandı ve tekrarlayan enjeksiyonlara sıkça ihtiyaç duymaktaydı. Dolayısıyla ülkemiz şartları gereği lazer, ranibizumab ve Dex implantı birlikte kullandığımız kombine tedavi çoğu hastada gerekmiştir.

Geneva çalışması daha çok etkinlik ve güvenlik üzerine bir çalışma olduğundan sabit bir protokol uygulanmış ve 6 aydan önce Dex implant yapılmamıştır. Dolayısıyla reenjeksiyon ve nüks zamanı ile ilgili veri elde edilememiştir. Bundan sonraki çalışmalar bu konuya odaklanmış ve muhtemelen alınan hasta popülasyonlarının farklılıklarından dolayı farklı reenjeksiyon zamanlaması elde edilmiştir. Bu anlamda çalışmamıza daha yakın olduğunu düşündüğümüz gerçek hayat verilerini içeren ve iki ya da daha fazla deksametazon implant uygulanan RVDT ve SRVT'ye bağlı makula ödemi olan 285 hastanın kayıtlarını içeren SHASTA çalışmasında enjeksiyonlar arası ortalama süre 5.6 aydır.[85] Diğer benzer bir çalışmada ise Joshi ve ark. bu süreyi RVDT olgularında ortalama 17 hafta, SRVT olgularında ise ortalama 18 hafta olarak bulmuş olup enjeksiyon tekrarı yapılan olgularda etki süresinin daha kısa olduğunu ve yaklaşık 10 haftada ödemin tekrarladığını gözlemlemişler [60]. Biz ise bu süreyi nüks zamanına göre değerlendirdiğimizde ilk Dex'ten sonra 16 hafta, sonraki Dex uygulamaları için 13.5 hafta yani ikinci çalışmada bahsedildiği gibi enjeksiyon tekrarı ile kısalır bulduk. Bu kısalmayı taşiflaksiye bağlamaktan çok daha zor olgularla tedaviye devam edilmesine ve geri ödeme problemlerinden dolayı Dex implant endikasyonu koymamıza rağmen uygulayamamıza bağladık. Çünkü Dex implant sonrası nükslerde maküler lazer ve ranibizumab kimi olguda makula ödemini tam geriletirken kimi olguda ise kısmen işe yaramış ve bu bahsedilen ikinci grupta rebound etkisine benzer başlangıca göre daha kötü ödemlerle karşımıza gelmelerine yol açmışlardır. Zira hastalarımızın çoğunluğu Dex dışında diğer tedavilere daha zor cevap veren kronik ödemli hastalardan oluşmaktadır.

Önceki bir çok çalışmayla uyumlu bir şekilde hem ortalama EİDGK ($p=0.001$) hem ortalama SMK ($p<0.0001$) değerlerinde takip süresinin sonunda anlamlı bir şekilde gelişme izlendi. [10,60,84,85] Ortalama EİDGK (logMAR) bazal 0,75±0,41'den 0,55±0,37'ye çıkarken ortalama SMK ise 535±212 µ'den 259±120 µ'ye düştü. Görme keskinliği kazancında da benzer şekilde takip süresi sonunda %52 gözde ≥ 2 sıra görme artışı, %30 gözde ise ≥3 sıra görme artışı oldu. Takip süresi boyunca iskemik SRVT

sonucu neovasküler glokom gelişen bir olgu dışında ≥3 sıra ve üzeri görme kaybı olmadı. Bu görme kaybı yaşanan olguda da aslında SMK'nın diğer olgularda olduğu gibi azaltılabildiği fakat dış retinal katların kaybı ve foveal atrofi gibi başka faktörlerin de sonucu etkilediğini görüyoruz. Aynı zamanda gelişen neovasküler komplikasyonlar da optik sinir hasarını da doğurmaktadır.

İncelediğimiz prognostik faktörlerden bazal görme keskinliğinin az olması, santral tip tıkanıklık olması, dış retinal katlardaki kayıp nihai görme keskinliğini oldukça etkilemektedir. Önceki bir çok çalışmada bulunduğu gibi SRVT dal tıkanıklıklarına göre daha ciddi bir hastalıktır ve görme kaybına daha çok yol açmaktadır [2,10,86]. Özellikle iskemik tipte ya da şiddetli olgularda kanamalar daha fazla olmakta, çok sayıda ve sıklıkla görülen pamuk yığını eksudalar ve makula ödeminin yüksekliği artmaktadır. Bu klinik bulgular hem bazal görme keskinliğini düşürmekte hem de hastalığın retinaya zarar verme ihtimalini artırmaktadır. Fotoreseptörler ve yakından ilişkili oldukları hücresel bağlantıların iyi bir belirleyicisi olan retina dış katların önemi ve nihai görme keskinliğine etkileri ise başka araştırmacıların da dikkatini çekmiştir. [87,88] OCT aracılığıyla iyi biliyoruz ki bu katmanlardaki distorsiyon ya da kayıp hastanın görme prognozunu düşürmektedir.

Son zamanlardaki çalışmalarda spektral-domain OCT kullanılmasıyla çok daha fazla olguda seröz makula dekolmanı (SMD) tespit edilebilmektedir. Biz de çalışmamızda OCT de Maggio ve ark. benzer şekilde 11 gözde (%48) SMD saptadık. Bu hastaların nüks durumları incelendiğinde 7 gözde tekrar gelişmişti; fakat ilk dekolman durumuna göre daha kısa sürede çekilmiş ve daha az yükseklik ile oluşma eğiliminde idiler. Maggio ve ark. bu dekolmanın makula ödeminin çekilmesinde bir güçlük oluşturmasa da daha kötü visüel prognoza neden olduğunu söylemişlerdir.[83] Fakat biz seröz dekolmanı olan hastalarda böyle bir bilgiye ulaşmadık. Zira bu dekolmanların nasıl oluştuğu ile ilgili mekanizma bilinmezken diabetik makülopatiden farklı olarak akut bir şekilde gelişen ve bir anda retinadaki drenaj yetersizliği sebebiyle retinanın şiştiği ve retinanın iskeletini oluşturan Müller hücrelerinin gerildiği bir ortamda, retinanın iç traksiyonlara bağlı olarak dekole olabileceği iddia edilmektedir [89]. Bu durumda RVT olgularında prognoza etkisi konusunda daha çok çalışmaya ihtiyaç vardır.

Kortikosteroid tedavisinin iyi bilinen yan etkileri GIB yükselmesi ve katarakt gelişimidir. Deksametazon fluosinolon asetonide göre daha az lipofilik olduğundan lense ve trabeküler ağa sekestrasyonu daha azdır. [57] Bu yüzden bu komplikasyonların görülme olasılığının diğer steroidlere göre daha az olduğu düşünülmektedir. GIB değerleri Dex implant sonrası 6. haftada pik yapmaktadır ve 6. aya doğru bazal seviyelere dönmektedir.[10] Çalışmamızda bütün gözlerin enjeksiyon öncesi GIB değerleri normal sınırlarda idi (≤21 mmHg). Önceki çalışmalarla uyumlu bir şekilde %35 gözde tek ya da tekrarlayan implant uygulaması ile anlamlı GIB yükselmesi (≥25 mmHg) oldu (max. 32). Bu hastaların tansiyonları en fazla üç etken madde içeren topikal tedavi ile rahatlıkla kontrol altına alınabildi ve ek müdahaleye gerek kalmadı ve pseudoeksfoliyasyonu olan bir hasta dışında hepsi zaman içerisinde kesilebildi. İskemik bir SRVT olgusunda ise neovasküler glokom gelişmesi üzerine Ahmed glokom valvi implante edilerek tansiyonu kontrol altına alınabildi. Coscas ve ark. da Dex implantı takiben 4-8 hafta aralığında GIB değerinin mutlaka aile hekimi ya da en yakın klinikte bir hemşire tarafından ölçülmesi gerektiğini belirtmişler. Eğer anlamlı bir değişiklik saptanırsa GIB normal değerine dönene kadar aylık takip edilmesini tavsiye etmişlerdir.[84] Biz de bu çalışmaya benzer şekilde 4-8 hafta aralığında GIB değerlerini yüksek bulduk ve bu aralıkta retina hastalığından bağımsız olarak GIB kontrolü yapılması gerektiğini düşünmekteyiz.

GENEVA çalışmasında 12 ay sonunda 0.7 mg Dex grubunda %29.8 oranında katarakt, sham grubunda ise %5.7 olduğunu tespit etmişler; ancak sadece %1.3 olguyu opere etmişlerdir. [10] Fakat diabetik olgularla ilgili olan MEAD çalışmasında ise 3 yılda %60 oranında katarakt cerrahisi gerektiği bildirilmiştir.[90] Dex implantla ilgili çalışmalarda ödeme yol açacak Irvine-Gass gibi diğer faktörleri ekarte etmek için katarakt progresyonu ve özellikle de operasyonu bir biasa sebebiyet veriyor olabilir. %30 olguda özellikle 2.dex implanttan sonra zamanla arttığını düşündüğümüz bir katarakt gelişimi ya da progresyonu olduğundan bu hastaları takip süresi boyunca opere ettik. Bu oran tabi ki fakik ve genç hastalarda çekincelere yol açmasına rağmen günümüzde katarakt cerrahisinin oldukça yüksek düzeyde başarı ve konfor oranlarını göz önünde bulundurulduğunda bir blok nedeni olmaması gerektiğini düşünüyoruz. Dex implant ya da ranibizumab sonrası herhangi bir ciddi sistemik ya da oküler advers olaya rastlanmamıştır.

OCT'de diğer morfolojik bulgulara bakacak olursak; makrokistler ve bütün seviyedeki sıvılarda gerileme tekrarlayan Dex uygulamaları ile başlangıçtaki gerilemeye göre daha kısa sürede gerçekleşmiş ve sonraki implantlardaki nükslerde belirgin olarak sıvılar daha az yükseklik ile oluşma eğiliminde idiler. Üç gözde görme keskinliğini de etkileyen belirgin eksüda plağı mevcuttu fakat zaman içerisinde ve tedaviler aracılığıyla oldukça azaldılar ve buna paralel görme keskinliklerinde artış meydana geldi. Başka 4 olguda ise 2'sinde epeyce kalın olmak üzere ERM izlendi. Bu olgularda da Dex implantın görme keskinliğini artırmada ve SMK değerini düşürmede oldukça faydalı olduğu izlendi. Bu olgulardan 2'sine foveal konturu bozmadığından operasyon önerilmezken kalınca olan 2 olgu komorbiditelerinden dolayı opere olmak istemedi ve enjeksiyonlara devam etmek istediler. Önceki çalışmalarda genel olarak ERM varlığı bir dışlama kriteri olmakta idi. Ancak bu hastalarda sıvı birikimi hem traksiyonel etkilere hem de mikrovaskuler sızdırma ile olduğundan diğer olgulara göre sınırlı olmakla birlikte enjeksiyonlardan fayda gördüklerini tespit ettik.

Çalışmamızın kısıtlılıkları; retrospektif doğada olması, hasta sayısının az olması ve ek tedavilerin sağlık sistemi politikalarından dolayı daha çok kurtarma amaçlı kullanılabilmesidir. Ancak RVT'ye bağlı makula ödemi olgularında temel hedef görme kayıplarını minimalize etmek hatta mümkünse görme kazancı sağlamaktır. Biz de çalışmamızda güvenli ve etkili bir şekilde literatürle birçok uyuşan noktada bu hedeflere ulaşmış olduk. Aynı zamanda hasta sayısı fazla olan çalışmalara göre daha az faktörü değerlendirebilmekle birlikte prognostik faktörleri ve OCT 'deki morfolojik bulguları de ele alışımız ile hangi hastanın tedaviden hangi aşamada ve ne kadar faydalanacağı ile ilgili katkı sağladığımızı düşünüyoruz. Zira biliyoruz ki tedavinin etkinliğini sadece SMK değerleri ile anlamaya çalışmak hele hele nükslerin 3.5 aydan başladığı böyle daha zor tedavi edilebilir hastalarda daha zor olmaktadır. Bizim yaklaşımımızda olduğu gibi zor tedavi edilebilir ve sık nüks yaşayan olgularda bekleme seçeneği yerine geri ödeme problemleri olduğunda kombine tedaviler devreye girerek düzenli tedavi alabilen hastalardakine yakın fonksiyonel ve anatomik sonuçlar elde edilebilir. Ancak kombine tedavilerin daha uygun bir şekilde yönlendirildiği zaman tedaviye daha fazla değer katabileceğini ve bu konuyla ilgili çok merkezli gerçek hayat verilerine ihtiyaç olduğunu düşünmekteyiz.

6.SONUÇ

Retina ven tıkanıklığı olgularında bazal EİDGK, tıkanıklığın tipi, tıkanıklık sonrası retina dış katlarında oluşan defektler prognozu etkilemekle birlikte retina ven tıkanıklığına bağlı gelişen makula ödemi olgularında deksametazon tek başına ya da kombine tedavide oldukça etkili ve güvenli bir tedavi seçeneğidir.

Kaynaklar

1-Rogers S, McIntosh RL, Journ GD, et al: The prevalence of retinal vein occlusion: pooled data from population studies from the United States, Europe, Asia and Australia. Ophthalmology 2010; 117:313-319

2-Central Vein Occlusion Study Group: Natural history and clinical management of central retinal vein occlusion. Arch Ophthalmol 1997; 115: 486-491

3-Rehak J, Rehak M: Branch retinal vein occlusion: pathogenesis, visual prognosis, and treatment modalities. Curr Eye Res 2008; 33: 111-131.

4-Campochiaro PA, Hafiz G, Shah SM, et al: Ranibizumab for macular edema due to retinal vein occlusions: implication of VEGF as a critical stimulator. Mol Ther 2008; 16: 791-799

5-Chen KH, Wu CC, Roy S, et al: Increased IL-6 in aqueous humor of neovascular glaucoma. Invest Ophthalmol Vis Sci 1999; 40: 2627-2632

6-Aiello LP, Avery RL, Arrigg PG, et al: Vascular endothelial growth factor in ocular fluid of patients with diabetic retinopathy and other retinal disorders. N Engl J Med 1994;331: 1480-1487.,

7- The Branch Vein Occlusion Study Group. Argon laser scatter photocoagulation for prevention of neovascularization and vitreous hemorrhage in branch vein occlusion. A randomized clinical trial. Arch Ophthalmol 1986; 104: 34-41

8- Ip MS, Scott IU, VanVeldhuisen PC, et al. SCORE Study Research Group. A randomized trial comparing the efficacy and safety of intravitreal triamcinolone with observation to treat vision loss associated with macular edema secondary to central retinal vein occlusion: the Standard Care vs Corticosteroid for Retinal Vein Occlusion (SCORE) study report 5.Arch Ophthalmol. 2009;127:1101-14.

9- Scott IU, Ip MS, VanVeldhuisen PC, et al. SCORE Study Research Group. A randomized trial comparing the efficacy and safety of intravitreal triamcinolone with standard care to treat vision loss associated with macular Edema secondary to branch retinal vein occlusion: the Standard Care vs Corticosteroid for Retinal Vein Occlusion (SCORE) study report 6. Arch Ophthalmol. 2009;127:1115-28

10- Haller JA, Bandello F, Belfort R Jr, et al. OZURDEX GENEVA Study Group. Randomized, sham - controlled trial of dexamethasone intravitreal implant in patients with macular edema related to branch or central retinal vein occlusion: Twelve month study results Ophthalmology. 2011;118: 2453-2460

11- Müftüoğlu G. Retinanın vasküler hastalıkları. In: Aydın O'Dwyer P, Aydın Akova Y eds. Temel Göz Hastalıkları (2.bs). Ankara; Güneş Tıp Kitabevleri; 2010; 537-558

12-Yannuzzi LA. Çev. Sunay E. Retinanın vasküler hastalıkları In: Yannuzzi LA, eds. Retina atlası. Ankara; Güneş Tıp Kitabevleri; 393-400

13- Browning D.J. Diabetic Macular Edema. Diabetic Retinopathy, Evidence Based Management, Ed. D.J. BRowning, Springer 2010;7: 141-202.

14-Kaynak S. Diyabetik makula ödemi ve kanıta dayalı tedavi seçenekleri. Retina-vitreus. 2012;20(3):157-175

15- Jampol LM. Macular edema. In: Ryan SJ, Retina, The CV Mosby Company, St Louis, Baltiman, Toronto 1989; 2: 81-88.

16- Gass JDM, Norton EWD. Cystoid macular edema and papil-edema following cataract extraction: a fluorescein fundoscopic and angiographic study: Arch Ophthalmol 1966; 76: 646-661.

17-Duker JS. Retina and vitreous. In: Yanoff MY, Duker JS, eds. Ophthalmology. Saint Louis: Mosby Company, 1998: 771-782.

18-David R, Zangwill L, Badarna M, et al. Epidemiology of retinal vein occlusion and its association with glaucoma and increased intraocular pressure. Ophthalmologica 1988; 197: 69

19-Klein R, Klein BE, Moss SE, et al. Epidemiology of retinal vein occlusion: the Beaver Dam Eye Study. Trans Am Ophthalmol Soc 2000;98: 133-9

20-Fong A, Schatz H, McDonald HR, et al. Central retinal vein occlusion in young adults (papillophlebitis). Retina 1991; 11: 3-11

21-Recchia FM, Carvalho-Recchia CA, Hassan TS. Clinical course of younger patients with central retinal vein occlusion. Arch Ophthalmol 2004; 122: 317-21

22- Simons BD, Brucker AJ. Branch retinal vein occlusion. Axial length and other risk factors. Retina 1997;17: 191-5.

23- Zhao J, Sastry SM, Sperduto RD. Arteriovenous crossing patterns in branch retinal vein occlusion. The Eye Disease Case-Control Study Group. Ophthalmology 1993; 100: 423-428.

24- Christoffersen NL, Larsen M. Pathophysiology and hemodynamics of branch retinal vein occlusion. Ophthalmology 1999; 106; 2054-2062.

25-Prisco D, Marcucci R. Retinal vein thrombosis: risk factors, pathogenesis and therapeutic approach. Pathophysiol Haemost Thromb 2002; 32: 308-311.

26- Green WR, Chan CC, Hutchins GM, Terry JM. Central retinal vein occlusion: A prospective histopathologic study of 29 eyes in 28 cases. Retina 1981;1: 27-55.

27- Frangieh GT, Green WR, Barrquer-Somers E. Histopathological study of nine branch retinal vein occlusions. Arch Ophthalmol 1982; 100: 1132-1140.

28- Joffe L, Goldberg RE, Magargal LE. Macular branch vein occlusion. Ophthalmology 1980: 87;91-98

29- Branch vein occlusion study group. Argon laser photocoagulation for macular edema in branch vein occlusion. Am J Ophthalmol 1984; 98: 271-282

30- Dodson PM, Shine B. Retinal vein occlusion: C-reaktive protein and arterial hypertansion. Acta Ophthalmologica 1984; 62: 123-130.

31- Little HL. Alterations in blood elements in pathogenesis of diabetic retinopathy. Ophthalmology 1981; 88: 647-654.

32-Brown GC, Central retinal vein obstruction: diagnosis and management. In: Reinicke RD (ed) Ophthalmol Annual 1985; 1: 65-97

33-Kanski JJ. Çev. Akova AY. Retinal vasküler hastalık. In: Nischal K, Pearson A eds. Klinik oftalmoloji sistematik yaklaşım (7. bs). Ankara; Güneş Tıp Kitabevleri; 2013: 551-553

34- Dithmar S, Hansen LL, Holz FG. Retinal vein occlusions. Ophthalmology 2003; 100: 561-77.

35- Rahman I, Saleemi G, Semple D. Pre-eclampsia resulting in central retinal vein occlusion. Eye 2006; 20: 955-957.

36-Williamson TH. Central retinal vein occlusion: what‟s the story? Br J Ophthalmol 1997; 81: 698-704.

37-Tonderska M, Ciszewska J, Drobecka-Brydak E. Central retinal vein occlusion in the tumor of colon and kidney-difficulties in diagnosis. Klin Oczna 2005; 107: 700-702.

38-Frucht J, Shapiro A, Merin S. Intraocular pressure in retinal vein occlusion. Br J Ophthalmol 1984; 68: 26-28.

39-Brown MM, Brown GC. Menduke H. Central retinal vein obstruction and axial length. Ophthalmic Surg 1990; 21: 623-624.

40- Talu S, Stefanut C. Axial length and branch retinal vein occlusion. Oftalmologia 2004;48: 81.

41-Hansen LL. Central retinal vein occlusion. In: Joussen MA, Gardner TW, Kirchhof B,Ryan SJ eds. Reinal vascular disease. Berlin; Springer company; 2007: 443-461

42- Schmidt D. The mystery of cotton-wool spots - a review of recent and historical descriptions. Eur J Med Res. 2008;13(6): 231-66.

43-Cousins SW, Flynn HW, Clarkson JG. Macroaneurysms associated with retinal branch vein occlusion. Am J Ophthalmol 1990; 109: 567-70.

44-Lerche RC, Schaudig U, Scholz F, et al. Structural changes of the retina in retinal vein occlusion-imaging and quantification with optical coherence tomography. Ophthalm Surg Lasers 2001; 32: 272-280.

45-Dodson PM, Kubicki AJ, Taylor KG, et al. Medical conditions underlying recurrenc e of retinal vein occlusion. Br J Ophthalmol 1985; 69: 493-506

46-Chen HC, Wiek J, Gupta A, et al. Effect of isovolaemic haemo-dilution on visual outcome in branch retinal vein occlusion. Br J Ophthalmol 1998; 82: 162-167.

47- Ghazi NG, Noureddine B, Haddad RS, Jurdi FA, Bashshur ZF. Intravitreal tissue plasminogen activator in the management of central retinal vein occlusion. Retina 2003; 23: 780-84.

48- Murakami T, Takagi H, Kita M. Intravitreal tissue plasminogen activator to treat macular edema associated with branch vein occlusion. Am J Ophthalmol 2006; 142: 318-320.

49- The Central Vein Occlusion Study Group: Evaluation of grid pattern photocoagulation for macular edema in central retinal vein occlusion. Ophthalmology 1995; 102: 1425-33

50-Maár N, Luksch A, Graebe A, et al. Effect of laser photocoagulation on the retinal vessel diameter in branch and macular vein occlusion. Arch Ophthalmol 2004;122: 987-991.

51- Lip PL, Belgore F, Blann AD, et al. Plasma VEGF and soluble VEGF receptor FLT-1 in proliferative retinopathy: relationship to endothelial dysfunction and laser treatment. Invest Ophthalmol Vis Sci 2000; 41: 2115-9.

52- Duh EJ, Yang HS, Suzuma I, et al. Pigment epithelium-derived factor suppresses ischemia-induced retinal neovascularization and VEGF-induced migration and growth. Invest Ophthalmol Vis Sci 2002; 43: 821-829.

53-Ünlü N. Retina Ven Tıkanıklıklarında Dirençli Olgular, Steroidler ve Kombine Tedavi. Retina-vitreus.2015; 23(4):119-125

54-Hsu, J. Drug delivery methods for posterior segment disease. Curr Opin Ophthalmol 2007;18: 235-39.

55-Kwak HW, D'Amico DJ. Evaluation of the retinal toxicity and pharmacokinetics of dexamethasone after intravitreal injection, Arch Ophthalmol 1992;110:259-66.

56- Haller JA, Kuppermann BD, Blumenkranz MS, et al. Randomized controlled trial of an intravitreous dexamethasone drug delivery system in patients with diabetic macular edema. Archives of Ophthalmology.2010;128(3):289–296.

57-Thakur A, Kadam R, Kompella UB. Trabecular meshwork and lens partitioning of corticosteroids: implications for elevated intraocular pressure and cataracts. Arch Ophthalmol. 2011;129(7):914–920.

58-Dugel PU, Bandello F, Loewenstein A. Dexamethasone intravitreal implant in the treatment of diabetic macular edema Clin Ophthalmol. 2015; 9: 1321–1335.

59-Kiddee W, Trope GE, Sheng L, et al. Intraocular pressure monitoring post intravitreal steroids: a systematic review. Surv Ophthalmol. 2013;58(4):291–310. [PubMed]

60-- Joshi L, Yaganti S, Gemenetzi M, et al. Dexamethasone implants in retinal vein occlusion: 12-month clinical effectiveness using repeat injections as-needed. Br J Ophthalmol. 2013; 97: 1040-4

61- Bates DO, Hillman NJ, Williams B, et al. Regulation of microvasvular permeability by vascular endothelial growth factors. J Anat 2002; 200: 587-597.

62- Miller JW, Adamis AP, Shima DT, et al. Vascular endothelial growth factor/vascular permeability factor is temporally and spatially correlated with ocular angiogenesis in a primate model. Am J Pathol 1994; 145: 574-584.

63- Pierce EA, Foley ED, Smith LE. Regulation of vascular endothelial growth factor by oxygen in a model of retinopathy of prematurity. Arch Ophthalmol 1996; 114: 1219-1228.

64-Malecaze F, Clemens S, Simorer-Pinotel V, et al. Detection of vascular endothelial growth factor mRNA and vascular endothelial growth factor-like activity in proliferative diabetic retinopathy. Arch Ophthalmol 1994; 112: 1476-1482.

65- Aiello LP, Avery RL, Arrigg PG, et al. Vascular endothelial growth factor in ocular fluid of patients with diabetic retinopathy and other retinal disorders. N Engl J Med 1994; 331: 1480-7.

66- Jung YD, Mansfield PF, Akagi M, et al. Effects of combination anti-vascular endothelial growth factor receptor and anti-epidermal growth factor receptor therapies on the growth of gastric cancer in nude mice model. Eur J Cancer 2002; 38: 1133-1140.

67- Bell C, Cynam E, Landfair DJ, et al. Oligonucleotide NX1838 inhibits VEGF165-mediated cellular responses in vitro. In Vitro Cell Dev Biol Anim 1999; 35: 533-542.

68-Gragoudas ES, Adamis AP, Cunningham ET Jr, et al; VEGF Inhibition Study in Ocular Neovascularization Clinical Trial Group. Pegaptanib for neovascular age-related macular degeneration. N Engl J Med 2004; 351: 2805-2816.

69-Macugen Diabetic Retinopathy Study Group. A Phase II Randomized Double-Masked Trial of Pegaptanib, an Anti-Vascular Endothelial Growth Factor Aptamer, for Diabetic Macular Edema. Ophthalmology 2005; 112: 1747-1757.

70- Presta LG, Chen H, O'Connor SJ, et al. Humanization of an antivascular endothelial growth factor monoclonal antibody for the therapy of solid tumors and other disorders. Cancer Res 1997; 57: 4593-4599.

71- Marmor MF, Megi A, Maurice DM. Kinetics of macromolecules injected into the subretinal space. Exp Eye Res 1985; 40: 687

72-Fekrat S, Goldberg MF, Finkelstein D. Lazer-induced chorioretinal venous anastomosis for nonischemic central or branch retinal vein occlusion. Arch Ophthalmol 1998; 116: 43-52.

73-Bavbek T, Yenice O, Toygar O. Problems with attempted chorioretinal venous anastomosis by laser for nonischemic CRVO and BRVO. Ophthalmologica 2005; 219: 267-271.

74-Takahashi MK, Hikichi T, Akiba J, et al. Role of the vitreous and macular edema in branch retinal vein occlusion. Ophthalmic Surg Lasers 1997; 28: 294-9.

75-Saika S, Tanaka T, Miyamoto T, et al. Surgical posterior vitreous detachment combined with gas/air tamponade for treating macular edema associated with branch retinal vein occlusion: retinal tomography and visual outcome. Graefes Arch Clin Exp Ophthalmol 2001; 239: 729-732.

76-Yamamoto S, Saito W, Yagi F, et al. Vitrectomy with or without arteriovenous adventitial sheath-otomy for macular edema associated with branch retinal vein occlusion. Am J Ophthalmol 2004; 138: 907-914.

77-Cahill MT, Kaiser PK, Sears JE, et al. The effect of arteriovenous sheathotomy on cystoid macular oedema secondary to branch retinal vein occlusion. Br J Ophthalmol 2003; 87: 1329-1332.

78-Shah GK, Sharma S, Fineman MS, et al. Arteriovenous adventitial sheathotomy for the treatment of macular edema associated with branch retinal vein occlusion. Am J Ophthalmol 2000; 129: 104-106.

79-Brown DM, Campochiaro PA, Singh RP, et al. Efficacy and safety of ranibizumab in the treatment of macular edema secondary to central retinal vein occlusion: 6-month results of the phase III CRUISE study.Ophthalmology. 2010;117:1124–1133.

80-Campochiaro PA, Heier JS, Feiner L, et al. Ranibizumab for macular edema following branch retinal vein occlusion: 6-month primary endpoint results of a phase III study. Ophthalmology. 2010; 117: 1102–1112.

81-Campochiaro PA, Brown DM, Awh CC, et al. Sustained benefits from ranibizumab for macular edema following central retinal vein occlusion: 12-month outcomes of a phase III study. Ophthalmology. 2011 Oct; 118(10): 2041-9.

82- Pichi F, Specchia C, Vitale L, et al. Combination therapy with dexamethasone intravitreal implant and macular grid laser in patients with branch retinal vein occlusion. Am J Ophthalmol. 2014;157:607-15.

83-Maggio E, Polito A, Guerriero M, Pertile G. Intravitreal dexamethasone implant for macular edema secondary to retinal vein occlusion: 12-month follow-up and prognostic factors. Ophthalmologica. 2014;232(4):207-15.

84-Coscas G, Augustin A, Bandello F, et al; Retreatment with Ozurdex for macular edema secondary to retinal vein occlusion. Eur J Ophthalmol. 2014 Jan-Feb;24(1):1-9.

85- Capone A Jr, Singer MA, Dodwell DG, et al. Efficacy and safety of two or more dexamethasone intravitreal implant injections for treatment of macular edema related to retinal vein occlusion (Shasta study). Retina. 2014 Feb;34(2):342-51.

86-Querques L, Querques G, Lattanzio R, et al. Repeated intravitreal dexamethasone implant (Ozurdex®) for retinal vein occlusion. Ophthalmologica. 2013;229(1):21-5.

87-Coscas G, Coscas F, Zucchiatti I, et al. SD-OCT pattern of retinal venous occlusion with cystoid macular edema treated with ozurdex. Eur J Ophthalmol 2011; 21: 631-636

88-Wong IY, Iu LP, Koizumi H, etal. The inner segment/outer segment junction: what have we learnt so far? Curr Opin Ophthalmol 2012; 23: 210-218

89-Özdemir H. Retinanın damarsal hastalıklarında seröz makula dekolmanı. Retina-vitreus. 2011; 19(2): 079-082

90-Boyer DS, Yoon YH, Belfort R, Jr, et al. Three-year, randomized, sham-controlled trial of dexamethasone intravitreal implant in patients with diabetic macular edema. Ophthalmology. 2014;121(10): 1904–1914.